



Jornades de Foment de la  
Investigació

**APLICACIÓN DE  
LA RESONANCIA  
MAGNÉTICA  
FUNCIONAL EN  
LA EVALUACIÓN  
PREQUIRÚRGICA  
EN  
NEUROCIRUGÍA**

**Autors**

Alfonso Barrós-Loscertales

Cesar Ávila

M<sup>a</sup> Antònia Parcet

## RESUMEN

La resonancia magnética funcional presenta un gran potencial en la evaluación prequirúrgica de las funciones cognitivas básicas motoras, lingüísticas y mnésicas. Sus resultados se basan en el denominado efecto BOLD (blood oxygenation level dependency) (Ogawa y cols., 1993), que permite visualizar e identificar áreas de incremento metabólico basándonos en el consumo neuronal de oxígeno, *in vivo* y de forma no invasiva. Las activaciones funcionales específicas se obtienen a partir de la realización de una serie de protocolos por parte del paciente. Su aplicación ha resultado útil para definir la localización anatómica de una estructura cortical a partir de su identificación funcional; definir la distancia entre una determinada función y la lesión que va a ser tratada; e identificar los efectos de la lesión en la representación cortical de la función (Sunaert y Yousry., 2001; Gaillard, 2000)

La resonancia magnética funcional (RMF) es una de las últimas técnicas de neuroimagen desarrolladas. Las primeras aplicaciones fueron llevadas a cabo por Belleveau y sus colaboradores en 1991 para demostrar que la percepción de estímulos visuales incrementaba el flujo sanguíneo en el córtex visual primario (ver Belleveau y cols., 1991; Rosen y cols., 1991). De los estudios realizados hasta la actualidad el 90% hacen referencia a aspectos técnicos de la RMF o investigación neuropsicológica en participantes sanos; y el 10% de las publicaciones restantes se centran en aplicaciones de la RMF para el diagnóstico y la terapia de pacientes que tienen afectaciones neurológicas, neuroquirúrgicas o psiquiátricas (Sunaert y Yousry, 2001).

Las imágenes obtenidas mediante RMF nos permiten visualizar las áreas cerebrales funcionales en la realización de una tarea específica o ante la exposición ante determinados estímulos. La visualización de las áreas de activación en el cerebro se han explicado por en el efecto BOLD (blood oxygenation level dependency effect) (Ogawa y cols., 1993), aunque en la actualidad los principios a la base de este efecto se están desarrollando (Yamamoto y Kato, 2001). Este efecto se basa en el flujo sanguíneo cerebral (FSC), el metabolismo neuronal y las propiedades magnéticas de la hemoglobina, lo que permite obtener una señal al someter al cerebro a un campo magnético de una determinada intensidad (p.e. 3Teslas).

La molécula encargada de transportar el oxígeno en la sangre es la hemoglobina. Esta molécula tiene unas propiedades magnéticas dependiendo de si va ligada a oxígeno (oxihemoglobina) o no (desoxihemoglobina). La oxihemoglobina es diamagnética, lo que la hace insensible a la resonancia magnética. Pero la desoxihemoglobina es paramagnética, lo que genera una distorsión de campo magnético en resonancia magnética. Esto hace que dependiendo de su concentración local en los vasos sanguíneos de una región cerebral, obtengamos una señal que se visualiza en RMF. Esta señal es una medida relativa que se muestra negativamente relacionada con la cantidad de desoxihemoglobina. Cuando realizamos una determinada tarea una o varias áreas de nuestro cerebro se activan, lo que produce: un incremento en el flujo sanguíneo cerebral FSC autorregulado en el cerebro hacia las áreas de actividad metabólica; lo que genera un aporte de oxígeno mayor al necesitado por las células, incrementando la concentración de oxihemoglobina, lo que reduce la concentración relativa de oxi-desoxihemoglobina y en consecuencia incrementa la señal en relación a su concentración basal (para ampliación: Piñeiro y Matthews, 2000; Klose y cols., 1999; Turner y cols., 1998 ; Detre y Floyd, 2001).

El procedimiento de evaluación prequirúrgica en RMF parte de unos diseños establecidos: el diseño de bloques (del inglés “box car design”) y el diseño de activación asociada a evento (“event-related design”). Los diseños de bloque consisten en la realización de dos tareas, la tarea de activación y la tarea de control, de forma repetida en fases alternas (p.e. 30 seg.) que nos permitan obtener regiones de activación a un determinado nivel de significación (p.e. 0.001). El tiempo de duración de cada fase es igual para asegurar un muestreo equivalente para la tarea de control y las de activación. La tarea de activación es aquella que produce la activación de las áreas funcionales que queremos localizar. La tarea de control nos permite delimitar con mayor precisión las áreas funcionalmente elocuentes relacionadas con la tarea de activación en una determinada función. La elección de la tarea de activación y de control es un factor fundamental que debe ser basado en una serie de presunciones fundamentadas (Dogil y cols., 2002) como modelos cognitivos. El otro tipo de diseño de los protocolos de RMF es el diseño de activación asociada a evento (“event-related design”). En estos diseños se presentan menos estímulos, registrándose la respuesta funcional para cada uno de los estímulos durante, por ejemplo, 15 seg. Los diseños de evento activación se basan en las propiedades temporales del efecto BOLD. El efecto tarda en producirse unos 5-7 segundos (Gaillard y cols., 2000), pero luego se mantiene durante

unos 12 seg. (Dogil y cols., 2002). Sin embargo, en la evaluación prequirúrgica el diseño aplicado es fundamentalmente el de bloques.

Las tareas que realiza una persona en el aparato de resonancia lo denominamos protocolo. Cada uno de los protocolos está relacionado con la identificación de una función. Los protocolos que describiremos en este artículo son los más comúnmente aplicados para la identificación de las áreas funcionales de control motor, lenguaje y memoria en el campo de la evaluación prequirúrgica con RMF. Describiremos para cada protocolo la tarea de activación y su correspondiente tarea de control. La lógica de estas dos tareas está en la obtención de la imagen diferencial. Esta es la imagen final que delimita las áreas funcionalmente elocuentes. Se obtiene de restar las áreas cerebrales activadas en la tarea de control, a las activadas en la tarea de activación. Este es uno de los aspectos básicos para la identificación, pero previamente se realizan otros análisis como la corrección del movimiento en las imágenes y la correlación temporal entre la realización de la tarea y la activación de las áreas.

Las imágenes de RMF se toman por cortes más o menos amplios dependiendo del área que queremos explorar del cerebro. Esto se explica porque en la evaluación prequirúrgica el área que queremos localizar viene prefijada por la localización de la lesión. Estas áreas son las denominadas regiones de interés (RDI). Por ejemplo, de acuerdo a las posibilidades técnicas, podremos hacer doce cortes con un grosor de unos cinco centímetros. La posición de los cortes se realiza de acuerdo a unos estándares, dependiendo del tipo de corte y la función a explorar (coronal, sagital o axial). Por ejemplo, el corte más utilizado es el corte axial, donde uno de los ejes de referencia es una recta de la parte superior de la comisura anterior a la parte inferior de la comisura posterior. A partir de aquí se obtienen extendiendo los planos en los que obtendremos las imágenes dependiendo de las RDI que queramos localizar.

A partir de la localización de las áreas funcionales por estos procedimientos, la RMF ha resultado útil para definir la localización anatómica de una estructura cortical a partir de identificar su función; definir la distancia entre una determinada función y la lesión que va a ser tratada; e identificar los efectos de la lesión en la representación cortical de la función (Sunaert y Yousry., 2001; Gaillard, 2000). Esta aplicación permite disminuir el riesgo de posibles déficits neurológicos tras la intervención, pudiendo planificar la intervención decidiendo aspectos como la resección total o parcial del área afectada, cuando operar, biopsia, radiación, quimioterapia o la necesidad de métodos de estimulación cortical intraoperatorios (Sunaert y Yousry, 2001 ; Beisteiner y cols., 2000).

## **PROTOSCOLOS MOTORES Y SENSORIALES**

El motivo de la localización de las funciones motoras y sensoriales es el posible desplazamiento o reorganización (Staudt y cols., 2001) de las áreas de control de estas funciones, así como determinar su posición en relación a la lesión. No debemos olvidar que el neurocirujano, al intervenir, puede identificar las estructuras, pero no puede determinar su funcionalidad, por las diferencias individuales anatómico-funcionales. Hasta el momento el procedimiento utilizado para identificar esta función era la estimulación eléctrica intracraneal (EEI), consistente en estimular con unos electrodos el área que circundaba a la lesión para determinar su funcionalidad.

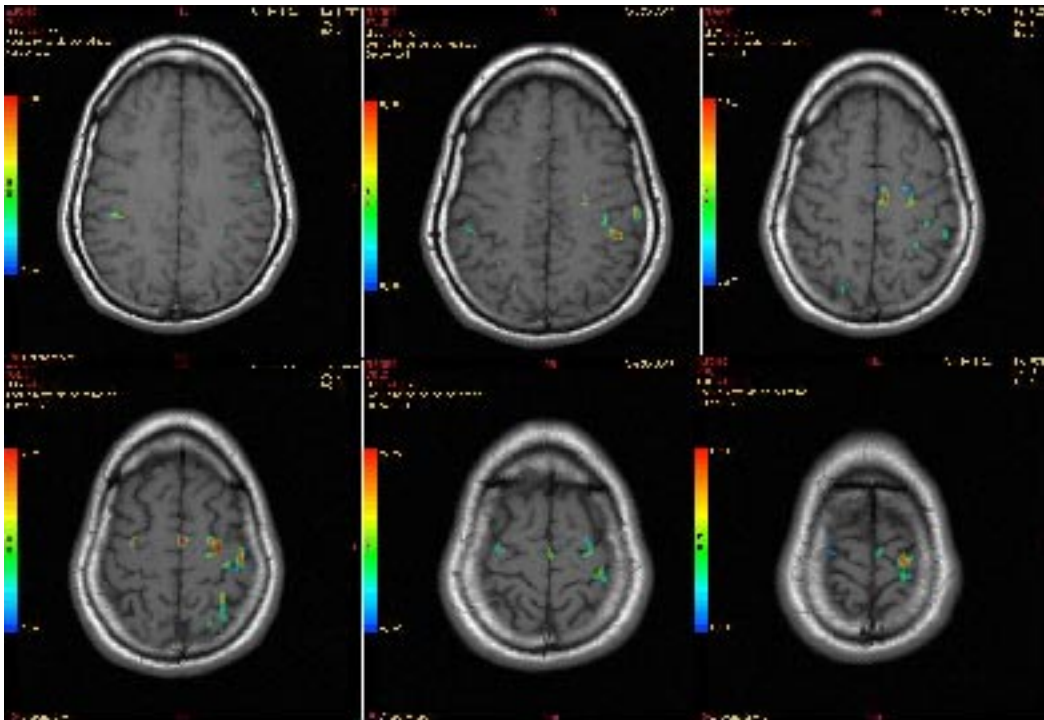
Estos protocolos los aplicaremos ante lesiones en el lóbulo frontal o parietal. Anatómicamente las RDI que pretendemos identificar con estos protocolos son el área prerolandica o córtex motor primario (BA 4) y el área postrolándica o córtex sensorial (BA 1, 2, 3), es decir, la localización el surco central o cisura de Rolando. En la identificación del córtex motor primario se aplican protocolos en los que la tarea de activación consiste en movimientos de la lengua, la mano, los dedos o los pies (Stippich

y cols, 2000; Roux y cols, 2001) ; y el córtex sensorial puede ser estudiado rozando área anatómica de interés (Gaillard y cols, 2000), aplicando sobre las mismas soplos de aire (Stippich y cols, 2000) o ligeras corrientes o presiones (Cramer y cols., 2000 ; Staudt y cols., 2001). Como tarea de control se aplica fundamentalmente la misma tarea para el miembro ipsilateral a la lesión o bien reposo, es decir, que la persona no realice ningún movimiento. Las tareas motoras son las más aplicadas porque tienen un componente motor y sensorial, lo que permite la activación del área funcional motora y sensorial alrededor del surco central.

Entre los protocolos clínicos motores, los más comúnmente aplicados son el protocolo de abrir y cerrar la mano y el tapping. En el primer protocolo la tarea de activación consiste en abrir y cerrar la palma de la mano. El paciente realiza este movimiento con la mano contralateral al hemisferio en que se localiza la lesión. La tarea de control puede ser mover la mano ipsilateral a la lesión o el reposo, es decir, no mover nada. Roux y cols. (1999) aplicaron esta tarea en pacientes con una lesión cerebral homogénea, astrocitomas de grado bajo (tipo I), y obtuvieron una activación consistente del córtex motor primario, y en ocasiones del área motora suplementaria. Ellos utilizaron como tarea control el reposo, tarea con la que se inicia el protocolo. Para validar las activaciones obtenidas en RMF se utilizó el mapeo intra-operativo mediante potenciales evocados somatosensoriales y la EEI. Los resultados mostraron una correspondencia entre los resultados para RMF y EEI para todos los pacientes (n=8); descartando falsos positivos y falsos negativos.

Pujol y cols. (1998) realizaron un estudio en el que se probó esta tarea con ambas manos, es decir, tarea de activación mano contralateral a la lesión y tarea de control mano ipsilesional. El movimiento de la mano ipsilateral a la lesión permitió realizar un análisis de cancelación de manos cruzadas - activación para la mano contralesional versus activación para la mano ipsilesional - en pacientes (n=50) con lesiones cerebrales centrales (sobre la cisura de Silvio y con extensión posterior a la sutura coronal) candidatos para neurocirugía. Como hemos explicado la tarea de activación era el movimiento para la mano contralateral a la lesión. Los resultados fueron contrastados mediante EEI, que confirmaron los resultados obtenidos en RMF en el 100% de los casos. Aunque los puntos en que la EEI producía las respuestas más consistentes diferían sistemáticamente del principal punto de activación en RMF, manifestándose en zonas más profundas del córtex en RMF que los puntos de activación intracortical. En la figura 1 mostramos unas imágenes por nuestro equipo obtenidas aplicando el protocolo de abrir y cerrar la mano con cancelación por manos cruzadas para un paciente con lesión en el hemisferio izquierdo.

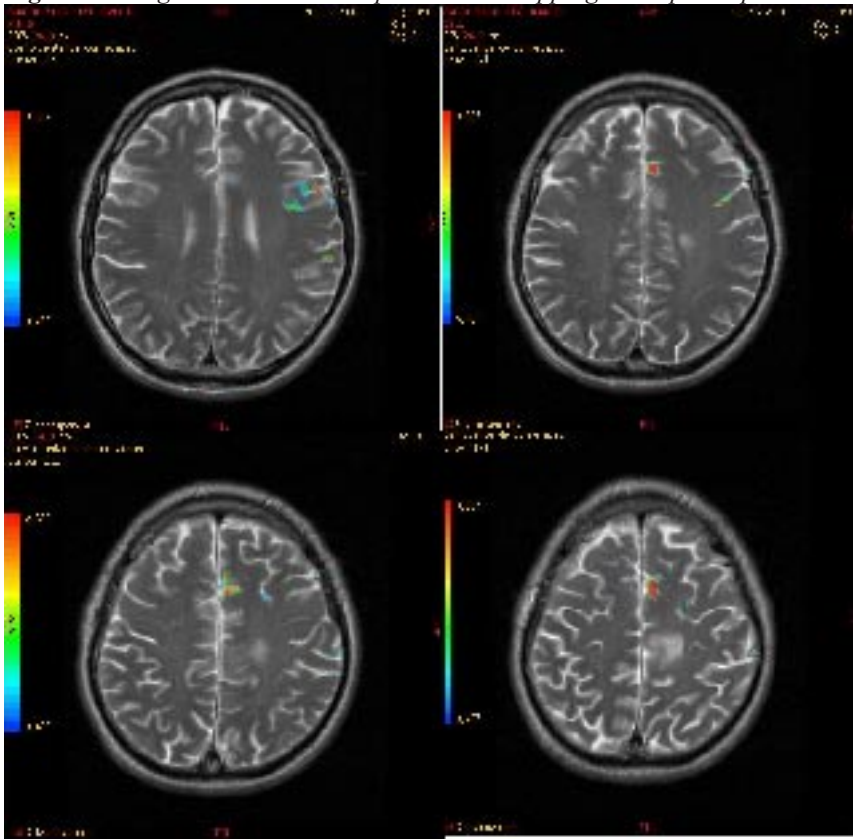
**Figura 1:** Activación en el surco central del hemisferio izquierdo de un paciente en la realización de un protocolo de abrir y cerrar la mano con análisis de cancelación.



En el protocolo de tapping, la tarea activación consiste en tocar con cada uno de los dedos de una mano el dedo pulgar de la misma. Para este protocolo la tarea control puede ser, como en el caso anterior, el reposo o el movimiento de la mano ipsilesional. Stippich y cols. (2000) aplicaron este protocolo para la identificación del córtex sensoriomotor en el hemisferio ipsilateral al movimiento de la mano. La finalidad era la probar la activación motora bilateral de la tarea de tapping, que se plantea dependiente de su complejidad y de la atención que implicada (Stippich y cols., 2000). El estudio se realiza con participantes neurológicamente sanos (n=10) que realizaban dos secuencias motoras autoreguladas simples – tapping contraponiendo dedo pulgar e índice - y dos complejas – contraposición de todos los dedos de forma aleatoria - en la misma sesión de resonancia, utilizando su mano dominante. Además se diferenció para las tareas simples y complejas la condición de contacto y no contacto, dependiendo si al contraponerse los dedos estos debían llegar a tocarse o no. Los resultados mostraron que la tarea compleja con contacto fue la que produjo una mayor activación en todas las RDI a nivel contralateral e ipsilateral, lo que permitía localizar el córtex motor primario en ambos hemisferios. Estos resultados plantean la aplicación clínica de este protocolo en pacientes hemiparéticos o aquellos cuya lesión dificulta el movimiento de la mano contralateral a la lesión (Stippich y cols., 2000). Estos mismos autores aplicaron el protocolo en dos pacientes Stippich y cols. (2000) nos comentan la aplicación de esta tarea para dos pacientes. El primer paciente presentaba una paresia por glioma izquierdo postcentral e intraparietal que impedía el movimiento de la mano contralateral. El segundo paciente presentaba una plegia por meningioma izquierdo precentral con dificultades para el movimiento contralateral. En ambos pacientes la aplicación resultó difícil por la complejidad de la tarea de contraposición aleatoria en una tarea de tapping complejo con contacto, incluso con ensayos pautados donde se indicaba que dedos se iban a contraponer y en que orden. Por lo que lo único que se pudo pedirles fue la máxima atención. En ambos casos se pudo localizar funcionalmente el córtex

somatosensorial ipsilateralmente y también en los dos casos se observó un desplazamiento ventral del giro pre y postcentral con una compresión del surco central del hemisferio afectado. Esta tarea fue probada por nuestro grupo en un participante neurológicamente sano. Este realizó una tarea de tapping compleja con contacto como tarea de activación, y reposo como tarea control. En la Figura 1 podemos observar la activación tanto contralateral como ipsilateral al movimiento de la mano derecha en este participante en torno a la cisura de Rolando en ambos hemisferios.

**Figura 2:** *Imágenes de RMF en el protocolo de tapping en un participante sano. En seis cortes axiales podemos*



## PROTOS DE LENGUAJE

La RMF se ha permitido determinar la lateralidad así como la localización específica de las áreas funcionalmente elocuentes para el lenguaje. Las funciones del lenguaje se dividen en productivas (expresión del lenguaje) y receptoras (comprensión del lenguaje). Las funciones productivas se localizan a nivel frontal y las receptoras a nivel temporo-parietal (área perisilviana), formando ambas funciones un continuo en su conexión por el fascículo arqueado. Numerosas publicaciones presentan buenos resultados que validan la utilidad de la RMF para determinar la lateralización del lenguaje (Breier y cols., 1999; Gaillard y cols., 2000; Billingsley y cols., 2001).

La lateralización de la función del lenguaje se ha planteado desde protocolos de expresión y comprensión del lenguaje que producen activaciones limitadas a estas funciones. Lehericy y cols. (2000) plantearon la aplicación de varias de estas tareas para determinar la lateralización con mayor fiabilidad.

En este sentido, el paradigma de rimas se caracteriza por producir una activación consistente y global de las áreas funcionalmente elocuentes en el lenguaje, permitiendo la correcta identificación de las RDI de interés en la aplicación clínica. Además, por su diseño, ofrece un control de la ejecución, una de las deficiencias otros paradigmas (Lurito y Dzemic, 2001). El protocolo de rimas ha demostrado producir esta activación (Karenken y cols., 2000; Baciú y cols., 2001).

En el protocolo de rimas la tarea de activación consiste en juzgar si dos palabras presentadas visualmente riman o no. En este protocolo, la tarea control consiste en juicios de similitud física que limitan la activación relativa a la función de lenguaje en la tarea de rimas eliminando el componente de juicio y la activación propia de la modalidad de presentación de los estímulos. Karenken y cols. (2000) estudiaron la aplicación de la tarea de rimas de palabras en contraste con la tarea de juicio de líneas como un nuevo protocolo en participantes neurológicamente sanos. La tarea de juicio de líneas consiste en que el paciente juzgue si una serie de líneas dispuestas en dos filas paralelas son iguales o no. Este protocolo produjo activación tanto frontal como temporal que permitió establecer la lateralización del lenguaje. Baciú y cols. (2001) probaron este paradigma en 19 pacientes con epilepsia resistente a tratamiento, con diferencias en los estímulos pero en la que también se emitía un juicio de similitud. De todos los pacientes, 11 fueron sometidos a cirugía y en ninguno de los casos se observaron síntomas afásicos después de la intervención.

La aplicación de protocolos de lenguaje se recomienda en lesiones del lóbulo frontal, parietal y temporal para determinadas RDI con el objetivo de la localización. En las lesiones frontales aplicaremos un protocolo de lenguaje productivo para determinar la localización del área de Broca (BA 44) y circundantes. Y en las lesiones parietales y temporales un protocolo de lenguaje receptivo que permita determinar las áreas funcionales perisilvianas del lenguaje comprensivo, particularmente el giro angulado, supramarginal y temporal superior.

Entre los protocolos de lenguaje productivo, los identificados como más útiles en su aplicación para la lateralización y la localización de las funciones productivas del lenguaje, han sido: generación de verbos y fluencia verbal. La tarea de generación de verbos consiste en que para un determinado nombre el paciente diga un verbo (p.e. nombre-coche; respuesta-conducir). Benson y cols. (1999) probaron la utilidad de esta tarea para determinar la lateralidad del lenguaje en pacientes. Como tarea de control se realizó la fijación en un aspa centrada en la pantalla. Esta tarea control permite minimizar los movimientos oculares que causan un artefacto en la imagen, y controlar la activación bilateral de V1 que aparece para algunas tareas, teniendo en cuenta que la presentación de los estímulos era visual. Para la tarea de producción de verbos se utilizaron como estímulos nombres concretos simples de entre 3 y 7 letras (p.e. perro).

La lateralización del lenguaje – o de otra función como la memoria - en RMF se realiza por el cálculo de la función  $(I-D) / (I+D)$ , que recibe el nombre de índice de lateralización (IL). I y D adoptan valores de activación, como el número de voxels activados en cada hemisferio, izquierdo y derecho, respectivamente. Este índice ofrece valores entre (+1) y (-1), donde un valor positivo indica lateralización izquierda y uno negativo lateralización derecha. Los valores cercanos a 0 indican una representación bilateral del lenguaje. Sin embargo, Benson y cols. (1999) aplican este índice con ligeras variaciones:  $AhL - AhR / 1/2 (AhL + AhR) * 100$ . En el mismo sentido que el anterior, se obtiene un índice de activación para cada hemisferio (Ah), positivo para lateralidad izquierda y negativa para derecha. Los resultados informaron que la tarea de generación de verbos era la más fiable para determinar la lateralización del lenguaje al compararse con la denominación y la lectura de palabras. Para validar sus resultados con RMF Benson y sus colaboradores utilizaron el test de Wada, la EEI o ambos procedimientos en un grupo de pacientes. En la validación con pacientes sólo se aplicó la



tarea de generación de verbos. Los resultados mostraron una correspondencia en la lateralización en 22 de 23 pacientes (12 Wada, 11 EEI) con diferentes patologías (20 hemisferio dominante derecho y 3 izquierdo). La activación funcional de esta tarea, en relación a las áreas frontales, se ha localizado en el giro frontal inferior (BA 47) y medio de forma consistente, perfilando el área de Broca (Vikingstad y cols, 2000).

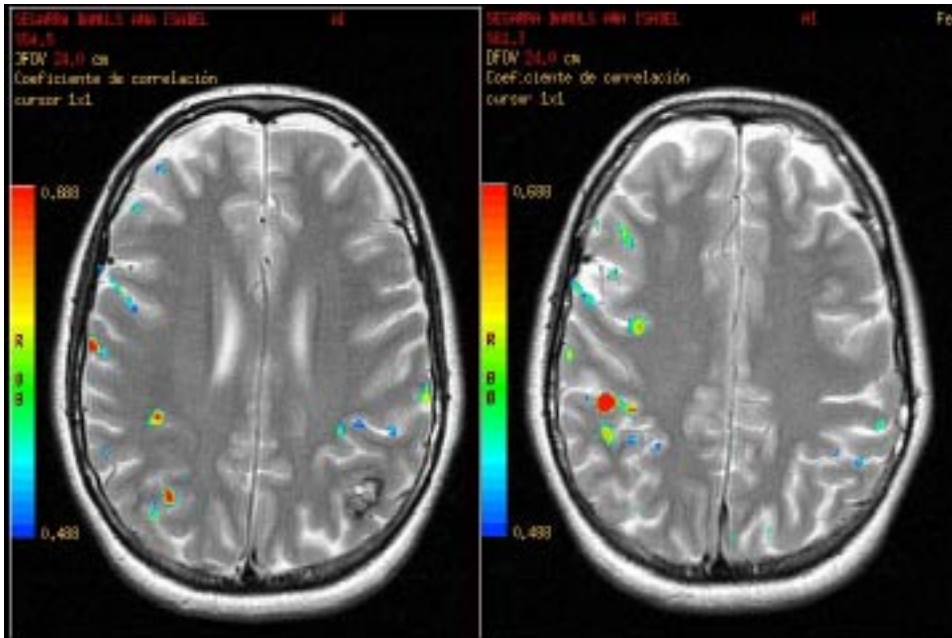
Otro protocolo, más comúnmente aplicado por nuestro grupo para determinar la lateralidad del lenguaje es la fluencia verbal. Estas tareas consisten en que el paciente genere mentalmente tantas palabras como pueda de acuerdo a una clave que puede ser semántica (fluencia semántica) o fonológica (fluencia fonética). Cuando la clave es semántica el paciente genera palabras que pertenecen a una categoría semántica en particular, por ejemplo, se le pide la paciente que piense nombres de animales y la respuesta podría ser: perro, gato, canario, león, tigre u otros. Si la clave es fonológica el paciente genera palabras de forma silente pero de acuerdo a un fonema, por ejemplo, si le pedimos que piense en palabras que empiezan por la letra N (evitando nombres propios y cambio de género o número) y la respuesta podría ser niño, nata, nube, nada, nudo y cualquier otro.

La tarea de fluencia verbal con clave semántica fue utilizada en pacientes con epilepsia para determinar la lateralidad del lenguaje por Lehéricy y cols. (2000). La tarea de control fue reposo, diciéndole al paciente que parara de decir palabras y descansara. Lehéricy y cols. (2000) contrastaron la tarea de fluencia semántica, que es productiva, con otras dos definidas como receptivas (repetición de frases y escucha de historias), lo que reflejo que la tarea de fluencia semántica era la mejor a la hora de predecir la lateralidad del lenguaje (n=10, nueve diestros y uno zurdo). La correspondencia más significativa con el test de Wada la encontraron Lehéricy y cols. con un índice de activación frontal (IL=0.54, p=0.00082), concretamente en el giro frontal medio (IL=0.69, p=0.0015). La tarea de fluencia verbal con consigna semántica produce la activación más consistente en el surco y el giro frontal inferior y medio (BA 44, 45, 47, 9/46).

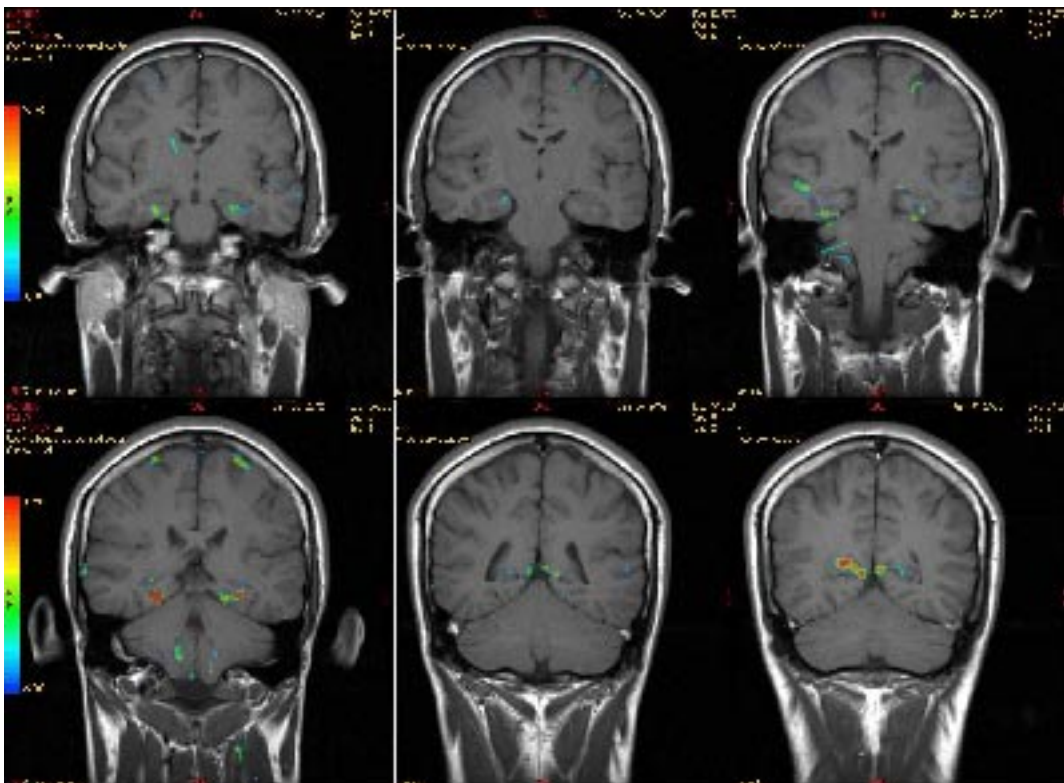
Nuestro grupo aplica el protocolo de fluencia verbal en lesiones frontales y temporales anteriores. Los resultados nos permiten determinar tanto las áreas funcionales como la lateralización. Como tarea control, en lugar del reposo, aplicamos la repetición de una palabra sencilla (“casa”). Esta evita que el paciente pueda estar haciendo otra cosa. Aunque supone un solapamiento funcional con la tarea de activación, partimos que este es mínimo al tratarse de un patrón de producción simple y repetitivo. El área que hemos observado con una activación más consistente para la fluencia verbal es el giro frontal medio y, además, se da activación en la circunvolución frontal inferior y el área motora suplementaria. El protocolo de fluencia verbal nos ha permitido determinar la lateralización del lenguaje de forma fiable en nuestra aplicación clínica para la evaluación prequirúrgica. En la figura 3 podemos observar la activación obtenida para este protocolo en un paciente que mostró una lateralización típica izquierda del lenguaje. En la figura 4 tenemos los resultados de resonancia de otro paciente, éste mostró una lateralización derecha menos frecuente del lenguaje tras el mismo protocolo. En ambos casos los pacientes podían realizar las tareas sin ningún problema, aspecto del que debemos asegurarnos antes de la sesión de RMF.

**Aplicación** de la resonancia magnética funcional en la evaluación prequirúrgica en neurocirugía

**Figura 3:** *Paciente con lenguaje lateralizado en el hemisferio izquierdo. Aplicación del protocolo de fluencia verbal.*



**Figura 4:** *Paciente con lenguaje lateralizado en el hemisferio derecho. Aplicación del protocolo de fluencia verbal.*



Este es uno de los riesgos de la evaluación del lenguaje mediante RMF, es decir, que no se muestre activación debido a la incapacidad del paciente para realizar la tarea, lo que se debe tener en consideración en paradigmas de producción verbal silente como las fluencias verbales o nominales (Karenken et al., 2000). Para eliminar este riesgo nuestro grupo realiza una evaluación previa a la sesión de resonancia. Por ejemplo, se solicita al paciente que realice la tarea que va a hacer en resonancia antes de iniciar la sesión. Por ejemplo, una tarea de fluencia con consigna fonológica con una letra distinta a la que después se aplicaría en resonancia. Si el paciente se muestra incapaz, se cambia a una consigna semántica que implica, a grandes rasgos, un mayor componente temporal y que no suele mostrar ningún problema. En estos casos el protocolo de fluencia verbal con consigna semántica.

## PROTOSCOLOS DE MEMORIA

Los protocolos clínicos para las funciones de memoria se han aplicado en pacientes con epilepsia en el lóbulo temporal y otras lesiones temporales, en los que hay que considerar los posibles déficits de memoria episódica por la lobectomía temporal. El test de Wada ha sido el patrón estándar utilizado para determinar la lateralización de la función de memoria y su correspondencia con la localización del tumor en términos de hemisferio. La aplicación de protocolos de memoria se centra en determinar la integridad funcional del hipocampo y la circunvolución parahipocámpica. En este sentido, los protocolos que juzgamos como útiles en su aplicación clínica son aquellos que producen la activación de dichas estructuras en ambos hemisferios en participantes sanos. Los protocolos clínicos de memoria nos permiten determinar: si el área temporal mesial que se va a reseccionar es funcionalmente elocuente para la memoria del paciente; y, en el caso que lo sea, la posición de la misma en relación al tumor o foco epiléptico sobre el que se va a intervenir.

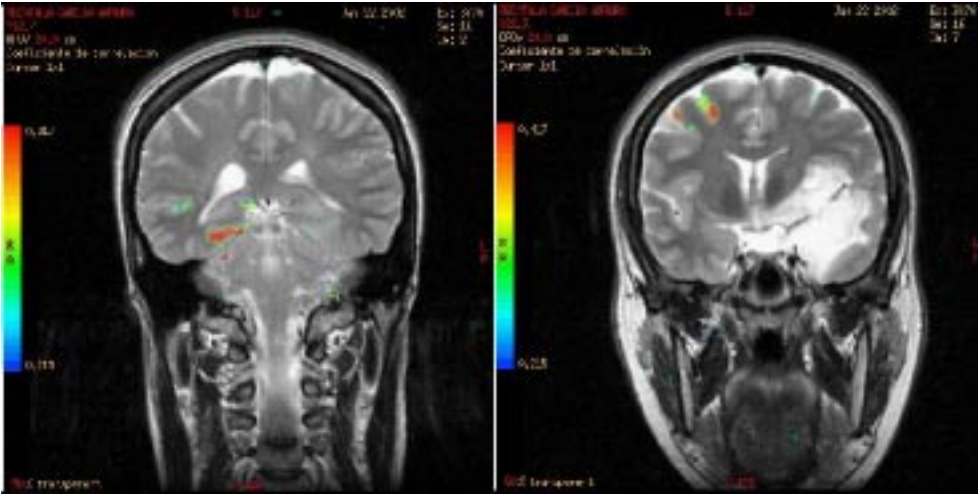
Los dos protocolos que han mostrado una implicación de ambos hipocampos en la tarea de activación son: la memoria de imágenes y el paseo por tu ciudad. El primero de ellos fue probado por Detre y cols. (1998) en un estudio con participantes sanos y pacientes. Estudios anteriores habían mostrado activación bilateral en el córtex temporal mesial para participantes sanos con un protocolo de memoria episódica con imágenes (Stern y cols., 1996). En el estudio de Detre aplicaron un protocolo en dos grupos: el primero fueron participantes sanos ( $n=8$ , 7 diestros y 1 zurdo) y otro de pacientes con epilepsia en el lóbulo temporal ( $n=10$ , 8 diestros y 2 zurdos). En la tarea de activación de codificación de escenas se presentaron imágenes complejas. En la tarea control se presentó una única imagen con la misma luminosidad y color que otra en la tarea de activación, pero degradada. Antes de iniciar la tarea los pacientes eran instruidos para que intentaran memorizar las fotografías de la tarea de activación, pero no las imágenes de la tarea control, y fueron informados de que sería evaluado su recuerdo. La fase de evaluación de su eficacia en la codificación de la información visual fue realizada a continuación de la sesión de resonancia. El participante indicaba si la imagen había aparecido o no apretando un botón u otro de un dispositivo. Al validar los resultados con el test de Wada sólo se tuvieron en cuenta aquellos casos en que éste dio resultados interpretables. La RDI para este estudio era el córtex temporal mesial tanto para los pacientes como para los participantes sanos. En estos últimos se observó una activación bilateral ( $IL = -0.017$ ). Sin embargo 9 de los 10 pacientes mostraron índices de asimetría (más de una desviación típica de la media para participantes sanos), que se vieron validados por el test de Wada, incluso para aquellos casos ( $n=2$ ) en los que la imagen de RMF había mostrado una activación ipsilesional. Estos dos últimos casos sugieren una alta probabilidad de déficits amnésicos tras la intervención neuroquirúrgica.

El protocolo de paseo por tu ciudad fue aplicado por Jokeit y cols. (2001) en un estudio realizado con una población de 30 pacientes con epilepsia del lóbulo temporal resistente a tratamiento (foco epiléptico izquierdo=16 / foco epiléptico derecho=14; esclerosis hipocámpica=17 / patología extrahipocámpica=13). Para establecer la asimetría se utilizó el mismo índice que en el estudio anterior para el número de voxels activados en cada hemisferio. El protocolo aplicado consistía en diez fases de activación y diez de reposo formando un único bloque en el que cada fase tuvo una duración de 30 segundos. La tarea en la fase de activación fue “el paseo por tu ciudad” (Rolands’ Hometown Walking). En esta tarea, el paciente elige diez localizaciones que no estuvieran distanciadas a más de 300-400 metros una de otra. Se comienza en la casa del paciente o bien en un lugar conocido como el ayuntamiento. Cada localización de destino se utiliza como el punto de partida hacia el siguiente punto de destino. A los pacientes se les pide moverse entre los diez puntos – un par de localizaciones que marcan el punto de partida y el de destino, para cada bloque de activación – imaginando tantos detalles del camino como sean posibles. Si el paciente llegaba al final antes de terminar los 30 segundos se le pedía que observara alrededor de sí mismo desde el punto de destino al que había llegado, intentando recordar que cosas habría allí. En la fase de reposo los pacientes cuentan de dos en dos a partir de 21 de forma silente.

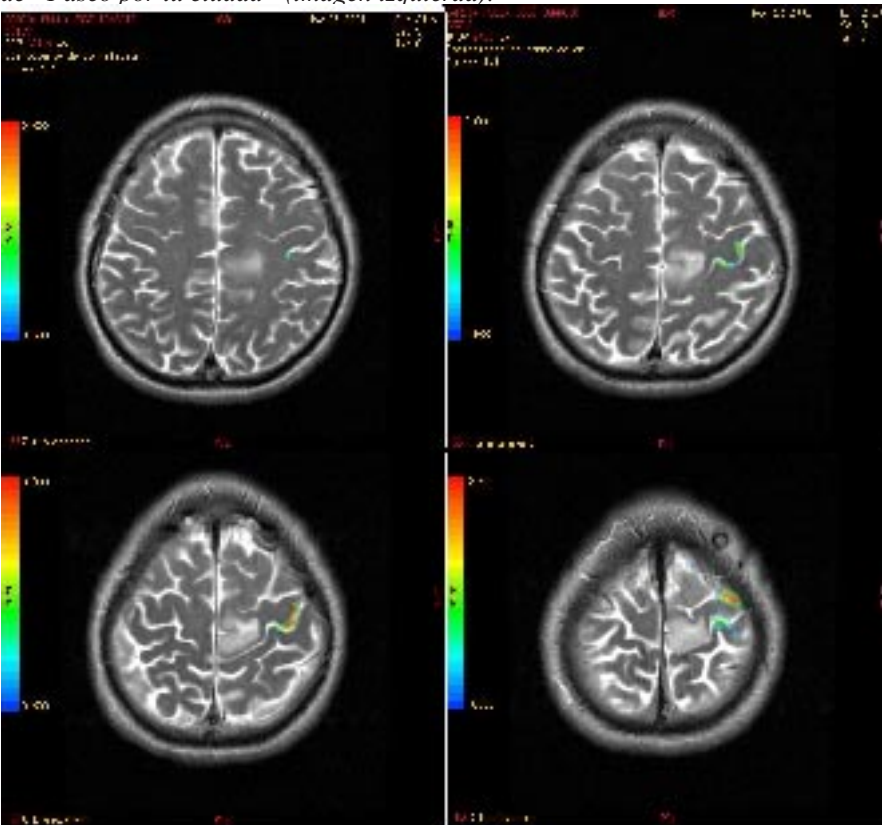
En relación con las áreas de activación para la tarea de codificación de imágenes fue aplicada con el objetivo de determinar asimetrías como ya hemos comentado. Esta aplicación parte de la activación bilateral que produce en participantes sanos. Esta tarea produjo activación en el córtex temporal mesial, concretamente en una posición posterior de la circunvolución parahipocámpica (Dette y cols., 1998). La tarea de paseo por la ciudad, produce una activación bilateral en la circunvolución parahipocámpica. Permite obtener unos resultados similares a la tarea de codificación de imágenes con menos complicaciones técnicas. Este paradigma ha sido contrastado en dos pacientes, un paciente con epilepsia en el lóbulo temporal y otro con una malformación congénita, para los que se observó una activación en la parte posterior de la circunvolución parahipocámpica del lóbulo temporal mesial contralateral a la lesión para el paciente con epilepsia, y anómala para la paciente con malformación congénita.

Nuestro grupo ha aplicado un paradigma similar al “paseo por tu ciudad”, pero con una ligera variación. En el momento previo a la exploración de resonancia se le pide al paciente que nos diga un número de localizaciones dentro de la localidad donde vive, como la catedral, ayuntamiento, playa, teatro, su propia casa y otros. Luego estas localizaciones se unen formando tríos procurando que exista cierta distancia entre las mismas, información que obtendremos del paciente. A este, le explicaremos antes de la sesión de resonancia que debe hacer en la tarea de activación, es decir, debe recordar el camino que debe seguir para ir del primer al último lugar pasando por el segundo de ellos en el orden que se le indica. Este protocolo lo hemos aplicado de forma visual y auditiva obteniendo resultados similares. La tarea control que hemos aplicado es la misma que en el estudio original (Jokeit y cols., 2001). La tarea de activación se inicia comunicando al paciente los tres lugares por donde debe pasar según el orden en que se le dicen, por ejemplo, “iglesia, supermercado, ayuntamiento”. Durante la tarea de activación el paciente debe ir recordando el camino que seguiría para pasar por todos los lugares hasta llegar al último. Las imágenes han mostrado una activación de una región en la circunvolución parahipocámpica posterior en ambos hemisferios cuando la hemos probado el protocolo en un participante sano (Figura 5). Sin embargo, en la figura 6 que corresponde a un paciente con astrocitoma de grado I en el lóbulo temporal izquierdo, sólo era funcional la circunvolución parahipocámpica derecha. Resultados como para este paciente muestran permiten planificar la intervención neuroquirúrgica reduciendo los riesgos de síntomas amnésicos tras la intervención.

**Figura 5:** Activación bilateral en la parte posterior de la circunvolución parahipocámpica en un participante neurológicamente sano tras la aplicación del protocolo de “Paseo por tu ciudad”.



**Figura 6:** Activación funcional unilateral en la circunvolución parahipocámpica derecha de un paciente en el protocolo de “Paseo por tu ciudad” (imagen izquierda).



## REFERENCIAS

- BACIU M., KAHANE P., MINOTTI L., CHARNALLET A., DAVID D., LE BAS J-F. and Segebarth C. Functional MRI assessment of the hemispheric predominance for language in epileptic patients using a simple rhyme detection task. Epileptic Disorders, 2001; 3(1); 117-124.
- BELLIVEAU, J. W., KENNEDY D. N. JR., MCKINSTRY, R. C., BUCHBINDER, B. R., WEISSKOPF, R. M., COHEN, M. S., et al. Functional mapping of the human visual cortex by magnetic resonance imaging. Science, 1991; 254:716-719.
- BILLINGSLEY R.L., MCANDREWS M. P., CRAWLEY A.P. AND MIKULIS D.J. Functional MRI of phonological and semantic processing in temporal lobe epilepsy. Brain, 2001; 124; 1218-1227.
- BREIER J.I., SIMOS P.G., ZOURIDAKIS G., WHELESS J.W., WILLMORE L.J., CONSTANTINOU J.E.C. MAGGIO W.W. AND PAPANICOLAOU A.C. Language dominance determined by magnetic source imaging. A comparison with the Wada procedure. Neurology, 1999; 53; 938-945.
- BROCKWAY J.P. Two functional magnetic resonance imaging (fMRI) tasks that may replace the gold standard, Wada testing, for language lateralization while giving additional localization information. Brain Cogn. 2000; 43(1-3): 57-9.
- CRAMER S.C., MOORE C.I., FINKLESTEIN S.P. AND ROSEN B.R. A pilot study of somatotopic mapping after cortical infarct. Stroke, 2000 ; 31 ; 668-671.
- DETRE J.A. AND FLOYD T.F. Functional MRI and its applications to the clinical neurosciences. The neuroscientist, 2001 ; 7(1) ; 64-79.
- DOGIL G., ACKERMANN H., GRODD W., HAIDER H., KAMP H., MAYER J., RIECKER A. AND WILDGRUBER D. The speaking brain : a tutorial introduction to fMRI experiments in the production of speech, prosody and syntax. Journal of Neurolinguistics, 2002 ; 15 ; 59-90.
- DUPONT S., VAN DE MOORTELE P.F., SAMSON S., HASBOUN D., POLINE J.B., ADAM C., LEHÉRICY S., LE BIHAN D., SAMSON Y. AND BAULAC M. Episodic memory in left temporal lobe epilepsy : a functional MRI study. Brain, 2000 ; 123 ; 1722-1732.
- FERNÁNDEZ G., WEYERS H., SCHRADER-BÖLSCHÉ M., TENDOLKAR I., SMID H.G.O.M, TEMPELMANN C., HINRICHS H., SCHEICH H., ELGER C.E., MANGUN G.R. AND HEINZE H-J. Successful verbal encoding into episodic memory engages the posterior hippocampus : a parametrically analyzed functional magnetic resonance imaging study. The Journal of Neuroscience, 1998 ; 18(5) ; 1841-1847.
- GAILLARD D.W. Structural and functional imaging in children with partial epilepsy. MRDD Research Review, 2000 ; 6 ; 220-226.
- GAILLARD W.D., BOOKHEIMER S.Y. AND COHEN M. The use of fMRI in neocortical epilepsy. In Neocortical Epilepsies. Advances in Neurology, Vol. 84. Ed. Williamson P.D., Siegel A.M., Roberts D.W., Thadani V.M. and Gazzaniga M.S. Lippincott Williams & Wilkins, Philadelphia, 2000
- KAREKEN D.A., LOWE M., HSING A. CHEN S., LURITO J., AND MATHEWS V. Word rhyming as a probe of hemispheric language dominance with functional magnetic resonance imaging. NNBN, 2000; 13; 264-270.
- KLOSE U., ERB M., RADDI A. AND GRODD W. Functional imaging with magnetic resonance. Electromedica, 1999 ;67 (1) ; 27-36.
- MAGUIRE E.A., VARGHA-KHADEM F. AND MISHKIN M. The effects of bilateral hippocampal damage on fMRI regional activations and interactions during memory retrieval. Brain, 2001 ; 124 ; 1156-1170.

- McDERMOTT K.B., OJEMANN J.G., PETERSEN S.E., OLLIGER J.M., SNYDER A.Z., AKBUDAK E., CON-  
TURO T.E. and Raichle M.E. Direct comparison of episodic encoding and retrieval of words : an  
event-related fMRI study. Memory, 1999, 7(5/6) ; 661-678.
- OGAWA S., MENON R.S., TANK D.W., KIM S-G, MERKLE H, ELLERMANN J.M. AND UGURBIL K. Func-  
tional brain mapping by blood oxygenation level-dependent contrast magnetic resonance imagin.  
A comparison of signal and imaging. Opt. Rev., 1993; 64; 803-812.
- PIÑEIRO R. Y MATTHEWS. Introducción a la resonancia magnética funcional. Revista de Neurología,  
2000 ; 31 ; 983-991.
- ROSEN, B. R., BELLIVEAU, J. W., ARONEN, H. J., KENNEDY, D., BUCHBINDER, B. R., FISCHMAN, A.,  
GRUBER, M., GLAS, J, WEISSKOPF, R. M., COHEN, M. S., et al., Susceptibility contrast imaging of  
cerebral blood volume: human experience. Magnetic Resonance in Medicine, 1991; 22(2):293-  
299.
- RYEN L, NADEL L., KEIL K., PUTNAM K., SCHNYER D., TROUARD T. AND MOSCOVITCH M. HIPPO-  
CAMPAL complex and Retrieval of recent an dvery remote autobiographical memories: Evidence  
from functional magnetic resonance imaging in neurologically intact people. Hippocampus, 2001;  
11;707-714.
- STIPPICH C., KAPFER D., HEMPEL E., BORGULYA G., BONGERS A., HEILAND S. AND SARTOR K. Robust  
localization of the contralateral precentral gyrus in hemiparetic patitnts using the unimpaired  
ipsilateral hand : a clinica functional magnetic resonance imaging protocol. Neuroscience Letters,  
2000 ; 285 ; 155-159.
- STAUDT M., PIEPER T., GRODD W., WINKLER P., HOLTHAUSEN H. AND KRÄGELOH-MANN I. Functional  
MRI in a 6-year-old boy with unilateral cortical malformation : concordant representation of both  
hands in the unaffected hemisphere. Neuropediatrics, 2001 ; 32 ; 159-161.
- SUNAERT S. AND YOUSRY T.A. Clinical applications of functional magnetic resonance imaging.  
Neuroimaging clinics of North America, 2001 ; 11(2) ;221-236.
- TURNER R., HOWSEMAN A., REES G.E., JOSEPHS O. AND FRISTON K. Funcional magnetic resonance  
imaging of the human brain : data acquisition and analysis. Exp. Brain Res, 1998 ; 123 ; 5-12.
- VIKINGSTAD E.M., GEORGE K.P., JOHNSON A.F. AND YUE CAO. Cortical language lateralization in  
right handed normal subjects using functional magnetic resonance imaging. Journal of the neuro-  
logical sciences, 2000 ;175 ; 17-27.
- YAMAMOTO T. Y KATO T. Paradoxical correlation between signal in fuctional magnetic resonance  
imaging and deoxygenated haemoglobin content in capillaries: a new theoretical explanation.  
Phys. Med. Biol. 2002; 47; 1121-1141.