

TRABAJO DE FINAL DE MÁSTER PROFESIONAL

Máster Universitario en Traducción Médico-Sanitaria

2016-2017

Alumna: Laia Vilarrasa Bonsfills

Tutora del trabajo: Laura Carasusán Senosiáin

Octubre 2018

ÍNDICE DE CONTENIDOS

1.	INTRODUCCIÓN	2
2.	TRADUCCIÓN DEL TEXTO	7
3.	COMENTARIO	34
3.1.	Metodología	34
3.1.1.	Metodología general y grupal.....	34
3.1.2.	Metodología personal.....	35
3.2.	Evaluación de recursos.....	37
3.2.1.	Diccionarios de carácter general	37
3.2.2.	Diccionarios especializados	37
3.2.3.	Textos paralelos.....	38
3.2.4.	Otros recursos.....	38
3.3.	Problemas de comprensión y de traducción	38
3.3.1.	Dificultades de traducción.....	39
3.3.2.	Problemas de traducción	40
3.3.3.	Errores de traducción	51
4.	GLOSARIO TERMINOLÓGICO	53
5.	TEXTOS PARALELOS	89
6.	RECURSOS Y HERRAMIENTAS	90
7.	BIBLIOGRAFÍA.....	92

1. INTRODUCCIÓN

El presente trabajo de final de máster constituye una memoria de la asignatura de Prácticas Profesionales (SBA033) del Máster en Traducción Médico-Sanitaria (curso 2016-2017) de la Universidad Jaume I de Castellón (UJI). Dichas prácticas consistieron en la traducción de un encargo real proporcionado por Editorial Médica Panamericana, la principal editorial del sector médico en el ámbito español; nacida en Argentina, su historia se remonta al año 1953 y cuenta con una audiencia hispanohablante internacional.

En concreto, los 37 estudiantes del «itinerario A» del máster llevamos a cabo la traducción equifuncional del inglés al español de los capítulos 20 y 21 del libro *Principles of Anatomy and Physiology*, 15.^a edición (2016), escrito por Gerard J. Tortora y Bryan H. Derrickson. Los coordinadores de las prácticas repartieron los alumnos de dicho itinerario en seis grupos de trabajo cooperativo, cada uno liderado por un alumno redactor, cuyas funciones introduciré más adelante.

A lo largo de las prácticas, contamos con la ayuda de tres profesores de la UJI —el Dr. Ignacio Navascués y las traductoras Raquel Reboredo y Laura Carasusán—, que se encargaron de la coordinación de las prácticas, de la comunicación entre los alumnos y de la resolución de dudas y revisión de traducciones. También tuvimos a nuestra disposición una gestora de proyectos de Editorial Médica Panamericana, la Dra. Karina Tzal, que nos resolvió dudas estilísticas y terminológicas basándose en las normas de la editorial.

Antes de indicar el género textual del encargo, debo decir que el concepto de «género textual» ha sido debatido durante años por distintos autores. Una definición completa de género sería la que propone Hurtado Albir en *Traducción y traductología: introducción a la traductología*:

Los géneros son agrupaciones textuales que comparten una situación de uso determinada, con emisores y receptores particulares, que pertenecen a un mismo **modo** textual y, a veces **campo**, generalmente con una misma **función** (o funciones) y tono (o **tenor**) textual, y que tienen características textuales convencionales, fundamentalmente en cuanto a su superestructura y ciertas formas lingüísticas fijas. Existen, así, diversos géneros escritos (técnicos, científicos, jurídicos, literarios, etc.), audiovisuales y orales (Hurtado Albir 2016).

Como vemos, esta definición se fundamenta en los conceptos de «campo», «tenor» y «modo» de Halliday. Según este lingüista, el entorno sociocultural condiciona el género de un discurso, y este, a su vez, determina su registro (que comprende tres elementos básicos: campo, tenor y modo). A continuación, defino el género textual del encargo de traducción que nos ocupa mediante la descripción de estos tres elementos:

- **Campo** (significado ideacional, acción social o intención comunicativa que se persigue; tema sobre el que se habla): el emisor pretende ofrecer al receptor información objetiva sobre aspectos anatómicos y fisiológicos del cuerpo humano, es decir, aspectos médicos especializados. Por lo tanto, el propósito retórico de la obra es expositivo y su función social, pedagógica, pues se pretende que el receptor aprenda de lo que expone el emisor.
- **Tenor** (significado interpersonal, estructura del rol de los participantes en el acto comunicativo): existe una relación asimétrica entre el emisor y el receptor; el primero actúa como experto en la materia y el segundo, como aprendiz. De hecho, los receptores pueden ser tanto alumnos como profesionales del ámbito de la salud, pues es el público diana de los libros de Editorial Médica Panamericana. Entre ellos se establece una relación formal y se mantiene una cierta distancia social, aunque, en algunas ocasiones, el emisor intenta interactuar con el receptor (proponiéndole ejercicios y haciéndole preguntas de comprensión del texto, por ejemplo). El vocabulario que utiliza el autor para dirigirse al lector es semiespecializado, es decir, aunque haya una densidad terminológica especializada evidente en la obra, las explicaciones que se ofrecen en ella pretenden ser sencillas y comprensibles.
- **Modo** (significado textual, papel que desempeña la lengua dentro de la interacción que se lleva a cabo): es un texto escrito para ser leído y estudiado, pues la lectura y el estudio del libro permitirán al lector (alumno o profesional del ámbito de las ciencias y la salud) poner en práctica los conocimientos adquiridos.

Teniendo en cuenta estos factores, me centro ahora al género textual del encargo. Tanto el TO como el TM pertenecen al género «libro de texto» y, según apunta Muñoz Torres (2011), por sus características, también se corresponde con su definición de «género médico», pues se trata de un texto del ámbito de la comunicación médica que posee unas condiciones situacionales, pragmáticas y estructurales distintivas. En efecto, se trata de un libro de texto dirigido a estudiantes de ciencias de la salud o a profesionales del mismo ámbito, por lo que está escrito en lenguaje especializado. Esto se tuvo en cuenta a la hora de traducir: el significado de los términos de partida se respetó al máximo para buscar una traducción al español exacta. También, al ser la función del libro pedagógica, el texto se escribió de forma que facilitase al máximo la comprensión al lector.

Como he comentado más arriba, se tradujo un texto del inglés al español, por lo que al ser el español mi lengua materna, el tipo de traducción fue directa.

La obra *Principles of Anatomy and Physiology* (Tortora y Derrickson 2016) es un libro de texto pensando para ser utilizado durante dos semestres de un curso escolar de anatomía y fisiología humana. El libro está dividido en cinco unidades:

1. «Organization of the Human Body»: introduce el cuerpo humano y habla de los niveles de organización químicos, celulares y tisulares, así como del tegumento, es decir, de la piel y sus anejos.
2. «Principles of Support and Movement»: explica los sistemas esquelético, articular y muscular.
3. «Control Systems of the Human Body»: aborda el sistema nervioso y endocrino, entre otros.
4. «Maintenance of the Human Body»: explica los sistemas cardiovascular, linfático, respiratorio, digestivo y urinario, así como el metabolismo y la homeostasis. A esta unidad pertenecen los dos capítulos que nos conciernen, que son los siguientes:
 - Capítulo 20: «The Cardiovascular System: The Heart», en español, «Aparato cardiovascular: el corazón». Este capítulo ofrece una descripción anatómica del corazón, habla del ciclo cardíaco y del gasto cardíaco, y expone opciones terapéuticas para el corazón debilitado, además de explicar cómo influye el ejercicio en el corazón.
 - Capítulo 21: «The Cardiovascular System: Blood Vessels and Hemodynamics», en español, «El aparato cardiovascular: los vasos sanguíneos y la hemodinámica». El capítulo empieza con una descripción general de los vasos sanguíneos y aborda el concepto de la hemodinámica, para después explicar con detalle las distintas arterias, venas y circuitos sanguíneos del cuerpo humano.
5. «Continuity»: habla del sistema reproductivo, del desarrollo y de la herencia genética.

El fragmento de texto que yo traduje está incluido en el capítulo 21. En concreto, se me asignó la traducción de las páginas 786 a 792, cuyo contenido se puede dividir en dos partes. La primera, consiste en una descripción morfofisiológica de las venas del miembro superior, estructurada en texto corrido, figuras de esquemas de drenaje y, sobre todo, cuadros explicativos. La segunda, sigue el mismo esquema pero explica con detalle las venas del abdomen y de la pelvis.

Durante todo el proceso traductor, se procuró que el texto meta (TM) fuera fiel al texto origen (TO) en lo que respecta al formato (color de la letra, tamaño de los títulos, etcétera) y, de cara a la entrega a la editorial, se dividió la traducción en texto corrido, figuras y cuadros.

A la hora de traducir, nos ceñimos a las pautas de traducción Tortora-Derrickson (de ahora en adelante, «pautas TD») proporcionadas por Editorial Médica Panamericana. Se trata de unas

normas de estilo de la editorial que fueron nuestra guía, en cuanto a formato y terminología, para elaborar el encargo.

Respecto al formato, la editorial especificó las características macroestructurales del libro, como su organización en capítulos y apartados, y también las microestructurales, como la utilización de la negrita, el color, la cursiva y el tamaño de letra específico para cada ocasión.

En lo tocante a la terminología, las pautas TD remarcaban que, a pesar de que el libro estaba pensado para ser comercializado en todo el mundo hispanohablante, es decir, tanto en España como en Latinoamérica, y que por lo tanto tenía que traducirse al español neutro, en todos los casos de duda debía darse preferencia al término usado en España. Y es que «la variación terminológica del español científico-técnico es una realidad que el traductor especializado debe reconocer y afrontar en su quehacer profesional» (Casals 2006: 222). Lo cierto es que escasas veces tuvimos que elegir entre términos equivalentes utilizados en estas distintas regiones, pero, al inicio del trabajo, me pareció una pauta destacable, puesto que el territorio donde mayor número de hispanohablantes hay es, precisamente, Latinoamérica. No obstante, teniendo en cuenta la situación comunicativa y tratándose precisamente de un libro de texto sobre temas médicos, científicos, me parece normal la preferencia por el español de España, puesto que la producción científica en el ámbito de la medicina es mayor en España que en Latinoamérica (Scimago Journal and Country Rank 2017).

Las pautas también especificaban que la traducción de los términos anatómicos tenía que hacerse según la Terminología Anatómica Internacional (TAI); asimismo, se nos indicó que los diccionarios de referencia a emplear eran el Diccionario de términos médicos de la Real Academia Nacional de Medicina (de ahora en adelante, «DTM») y el Diccionario de la Real Academia Española (RAE 2014).

Por último, las pautas TD incluían una compilación de expresiones frecuentes en inglés y su traducción al español, algunas de las cuales utilicé durante la traducción y que mencionaré en el comentario.

Dicho esto, a lo largo del presente trabajo, expondré el fragmento de texto que traduje y, a continuación, comentaré diversos aspectos sobre este y sobre el encargo de traducción en general: incluiré una explicación exhaustiva acerca de la metodología que utilicé para realizar la traducción inicial, así como para mejorarla a lo largo de las semanas; me centraré en los problemas que tuve de comprensión y de traducción del texto, en los razonamientos de las soluciones aportadas a estos problemas y en los criterios de traducción adoptados; luego, concluiré el comentario del texto traducido con una evaluación de los recursos documentales utilizados.

El trabajo también incluye un apartado de «glosario terminológico» En este, haré constar todos los términos más o menos especializados en inglés sobre los cuales me informé para realizar la traducción del TO. Incluiré sus definiciones y su término equivalente en español.

Acabará el trabajo con una breve descripción de los textos paralelos y demás fuentes a las que recurrí para confeccionar la traducción.

2. TRADUCCIÓN DEL TEXTO

Cuadro s/n, pág. 786

VENAS SUPERFICIALES			SUPERFICIAL VEINS		
<p>Venas cefálicas (cefálico = relativo a la cabeza)</p>	<p>Comienzan en la cara lateral de las redes venosas dorsales de las manos (<i>arcos venosos dorsales</i>), formadas por venas metacarpianas dorsales (Fig. 21.26b). A su vez, estas venas drenan las venas digitales dorsales, que discurren por los lados de los dedos. Desde la superficie radial de los antebrazos trazan un arco hasta la anterior y luego recorren todos los miembros ascendiendo por la superficie anterolateral. Terminan en la confluencia con las venas axilares, inmediatamente inferiores a las clavículas. Las venas cefálicas accesorias se originan en el plexo</p>	<p>Tegumento y músculos superficiales de la cara lateral del miembro superior</p>	<p>Cephalic veins (se-FAL-ik = pertaining to head)</p>	<p>Begin on lateral aspect of dorsal venous networks of hands (<i>dorsal venous arches</i>), networks of veins on dorsum of hands formed by dorsal metacarpal veins (Figure 21.26b). These veins in turn drain dorsal digital veins, which pass along sides of fingers. Arch around radial side of forearms to anterior surface and ascend through entire limbs along anterolateral surface. End where they join axillary veins, just inferior to clavicles. Accessory cephalic veins originate either from venous plexus on dorsum of forearms or from medial aspects of dorsal venous networks of hands,</p>	<p>Integument and superficial muscles of lateral aspect of upper limb.</p>

<p>Venas basílicas (basílica = real, de mayor importancia)</p>	<p>venoso del dorso de los antebrazos o bien en las caras mediales de las redes venosas dorsales de las manos, y se unen a las venas cefálicas justo debajo del codo</p> <p>Comienzan en la cara medial de las redes venosas dorsales de las manos y ascienden a lo largo de la superficie posteromedial del antebrazo y de la superficie anteromedial del brazo</p> <p>(Fig. 21.26c). Se conectan con las venas cefálicas anteriores al codo mediante las venas medianas cubitales (<i>cubitalis</i> = relativo al codo). Tras desembocar en las venas medianas cubitales, las venas basílicas continúan ascendiendo hasta el centro del brazo. Allí, penetran profundamente en los tejidos y avanzan junto con las arterias braquiales hasta unirse a las</p>	<p>Tegumento y músculos superficiales de la cara medial del miembro superior</p>	<p>Basilic veins (ba-SIL-ik = royal, of prime importance)</p>	<p>and unite with cephalic veins just inferior to elbow.</p> <p>Begin on medial aspects of dorsal venous networks of hands and ascend along posteromedial surface of forearm and anteromedial surface of arm (Figure 21.26c). Connected to cephalic veins anterior to elbow by median cubital veins (<i>cubital</i> = pertaining to elbow). After receiving median cubital veins, basilic veins continue ascending until they reach middle of arm. There they penetrate tissues deeply and run alongside brachial arteries until they join with brachial veins to form axillary veins.</p>	<p>Integument and superficial muscles of medial aspect of upper limb.</p>
---------------------------------------------------------------------------	------------------------------------------------------------------------------------------------------------------------------------------------------------------------------------------------------------------------------------------------------------------------------------------------------------------------------------------------------------------------------------------------------------------------------------------------------------------------------------------------------------------------------------------------------------------------------------------------------------------------------------------------------------------------------------------------------------------------------------------------------------------------	----------------------------------------------------------------------------------	--------------------------------------------------------------------------	---------------------------------------------------------------------------------------------------------------------------------------------------------------------------------------------------------------------------------------------------------------------------------------------------------------------------------------------------------------------------------------------------------------------------------------------------------------------------------------------------------------------------------------------------------------------------------------------------	---------------------------------------------------------------------------

	venas braquiales para formar las venas axilares			
	Nota clínica: Si se requiere la punción de una vena para administrar una inyección, una transfusión o extraer una muestra de sangre, se prefiere la vena mediana cubital			Clinical note: If veins must be punctured for an injection, transfusion, or removal of a blood sample, the median cubital veins are preferred.
Venas medianas antebraquiales (venas medianas del antebrazo) (ante- = antes, delante de)	Comienzan en los plexos venosos palmares , redes venosas de las palmas. Drenan las venas digitales palmares de los dedos. Ascienden por la cara anterior del antebrazo para unirse a las venas basilicas o a las medianas cubitales, o incluso a ambas	Tegumento y músculos superficiales de la palma y de la cara anterior del miembro superior	Median antebrachial veins (median veins of forearm) (an'-tē-BRĀ-kē-al; ante- = before, in front of)	Begin in palmar venous plexuses , networks of veins on palms. Drain palmar digital veins in fingers. Ascend anteriorly in forearms to join basilic or median cubital veins, sometimes both.

Figura s/n, pág. 787:

ESQUEMA DE DRENAJE

Yugular interna derecha
Yugular interna izquierda
Subclavia derecha
Subclavia izquierda
Vena cava superior
En la subclavia izquierda desembocan las mismas ramas que en la subclavia derecha, pero a las venas se las denomina izquierdas en lugar de derechas.
Axilar derecha
Cefálica derecha
Basílica derecha
Braquial derecha
Mediana cubital derecha
Cefálica derecha
Cubital derecha
Cefálica accesoria derecha
Basílica derecha
Radial derecha
Mediana antebraquial derecha

SCHEME OF DRAINAGE

Right internal jugular
Left internal jugular
Right subclavian
Left subclavian
Superior vena cava
Left subclavian receives the same branches as right subclavian, except that veins are labelled left instead of right
Right axillary
Right cephalic
Right basilic
Right brachial
Right median cubital
Right cephalic
Right ulnar
Right accessory cephalic
Right basilic
Right radial
Right median antebrachial

Arco venoso palmar superficial derecho
Red venosa dorsal derecha de la mano (arco venoso dorsal)
Plexo venoso palmar derecho
Arco venoso palmar profundo derecho
Digital palmar común derecha
Metacarpiana dorsal derecha
Metacarpiana palmar derecha
Digital palmar derecha
Digital dorsal derecha
Digital palmar propia derecha
Venas superficiales
Venas profundas

Right superficial palmar venous arch
Right dorsal venous network of the hand (dorsal venous arch)
Right palmar venous plexus
Right deep palmar venous arch
Right common palmar digital
Right dorsal metacarpal
Right palmar metacarpal
Right palmar digital
Right dorsal digital
Right proper palmar digital
Superficial veins
Deep veins

Figura 21.26, pág. 788:

FIGURA 21.26

Epígrafe: **Venas principales del miembro superior derecho**

Recuadro: Las venas profundas generalmente acompañan a las arterias que tienen nombres similares.

Radial derecha
Cubital derecha
Arco venoso palmar profundo derecho
Arco venoso palmar superficial derecho
Metacarpiana palmar derecha
Digital palmar común derecha
Digital palmar propia derecha
a) Vista anterior de las venas profundas de la mano

Cefálica derecha
Red venosa dorsal derecha de la mano (arco venoso dorsal)
Metacarpiana dorsal derecha

FIGURE 21.26 Principal veins of the right upper limb.

Deep veins usually accompany arteries that have similar names.

Right radial
Right ulnar
Right deep palmar venous arch
Right superficial palmar venous arch
Right palmar metacarpal
Right common palmar digital
Right proper palmar digital
(a) Anterior view of deep veins of hand

Right cephalic
Right dorsal venous network of the hand (dorsal venous arch)
Right dorsal metacarpal

Digital dorsal derecha
b) Vista posterior de las venas superficiales de la mano
Yugular externa derecha
Subclavia derecha
Yugular interna derecha
Braquiocefálica derecha
Axilar derecha
Vena cava superior
Basílica derecha
Cefálica derecha
Esternón
Cefálica accesoria derecha
Mediana cubital derecha
Cefálica derecha
Basílica derecha
Mediana antebraquial derecha
Plexo venoso palmar derecho
Digital palmar derecha
c) Vista anterior de las venas superficiales

Right dorsal digital
(b) Posterior view of superficial veins of the hand
Right external jugular
Right subclavian
Right internal jugular
Right brachiocephalic
Right axillary
Superior vena cava
Right basilic
Right cephalic
Sternum
Right accessory cephalic
Right median cubital
Right cephalic
Right basilic
Right median antebrachial
Right palmar venous plexus
Right palmar digital
© Anterior view of superficial veins

Yugular externa derecha
Subclavia derecha
Yugular interna derecha
Braquiocefálica derecha
Vena cava superior
Axilar derecha
Braquial derecha
Radiales derechas
Cubitales derechas
Venas anastomóticas
Arco venoso palmar profundo derecho
Arco venoso palmar superficial derecho
Digital palmar común derecha
Metacarpiana palmar derecha
Digital palmar propia derecha
d) Vista anterior de las venas profundas

Right external jugular
Right subclavian
Right internal jugular
Right brachiocephalic
Superior vena cava
Right axillary
Right brachial
Right radials
Right ulnars
Anastomotoc veins
Right deep palmar venous arch
Right superficial palmar venous arch
Right common palmar digital
Right palmar metacarpal
Right proper palmar digital
(d) Anterior view of deep veins

? ¿De qué vena del miembro superior se suelen extraer las muestras de sangre?

Q From which vein in the upper limb is a blood sample often taken?

21.17 Venas del tórax

OBJETIVO

- **Identificar** los componentes del sistema venoso ácigos.

Aunque las venas braquiocefálicas drenan algunas partes del tórax, la mayoría de estructuras torácicas se drenan mediante una red venosa, llamada **sistema ácigos**, que discurre por ambos lados de la columna vertebral (**Fig. 21.27**). Este sistema consta de tres venas –las **venas ácigos, hemiacigos y hemiacigos accesorias**– muy variables en cuanto a su origen, recorrido, tributarias, anastomosis y terminación. Finalmente, desembocan en la vena cava superior. El sistema ácigos, además de recoger sangre del tórax y de la pared abdominal, puede servir como una derivación para la vena cava inferior, que drena sangre de la mitad inferior del cuerpo. Varias venas pequeñas conectan directamente el sistema ácigos y la vena cava inferior. Otras venas de mayor calibre que drenan los miembros inferiores y el abdomen también desembocan en el sistema ácigos. Si la vena cava inferior o la vena porta hepática se obstruye, la sangre que normalmente circula a través de la vena cava inferior se puede desviar hacia el sistema ácigos para retornar de la mitad inferior del cuerpo hasta la vena cava superior.

21.17 Veins of the Thorax

OBJECTIVE

- **Identify** the components of the azygos system of veins.

Although the brachiocephalic veins drain some portions of the thorax, most thoracic structures are drained by a network of veins, called the **azygos system** (az-Ī-gus or a⁻-ZĪ-gus), that runs on either side of the vertebral column (**Figure 21.27**). The system consists of three veins—the **azygos, hemiazygos, and accessory hemiazygos veins**—that show considerable variation in origin, course, tributaries, anastomoses, and termination. Ultimately they empty into the superior vena cava.

The azygos system, besides collecting blood from the thorax and abdominal wall, may serve as a bypass for the inferior vena cava, which drains blood from the lower body. Several small veins directly link the azygos system with the inferior vena cava. Larger veins that drain the lower limbs and abdomen also connect into the azygos system. If the inferior vena cava or hepatic portal vein becomes obstructed, blood that typically passes through the inferior vena cava can detour into the azygos system to return blood from the lower body to the superior vena cava.

Cuadro s/n, pág. 789

VENAS	DESCRIPCIÓN Y TRIBUTARIAS	REGIONES DRENADAS	VEINS	DESCRIPTION AND TRIBUTARIES	REGIONS DRAINED
<p>Venas braquiocefálicas (braqui- = brazo; cefálico = relativo a la cabeza)</p>	<p>Se forman a partir de la unión entre las venas subclavias y las yugulares internas. Las dos venas braquiocefálicas se unen para formar la vena cava superior. Como la vena cava superior se encuentra a la derecha de la línea media del cuerpo, la vena braquiocefálica izquierda es más larga que la derecha. La vena braquiocefálica derecha está situada anteriormente y a la derecha del tronco braquiocefálico y sigue un curso más vertical. La vena braquiocefálica izquierda es anterior al tronco braquiocefálico, las arterias</p>	<p>Cabeza, cuello, miembros superiores, glándulas mamarias y parte superior del tórax</p>	<p>Brachiocephalic veins (bra'-kē-o'-se-FAL-ik; brachi- = arm; cephalic = pertaining to head)</p>	<p>Form by union of subclavian and internal jugular veins. Two brachiocephalic veins unite to form superior vena cava. Because superior vena cava is to right of body's midline, left brachiocephalic vein is longer than right. Right brachiocephalic vein is anterior and to right of brachiocephalic trunk and follows more vertical course. Left brachiocephalic vein is anterior to brachiocephalic trunk, left common carotid and left subclavian arteries, trachea, left vagus (X) nerve, and</p>	<p>Head, neck, upper limbs, mammary glands, and superior thorax.</p>

	<p>carótida común izquierda y subclavia izquierda, la tráquea, el nervio vago (X) izquierdo y el nervio frénico. Esta adopta una posición más horizontal a medida que pasa de la izquierda a la derecha</p>			<p>phrenic nerve. It approaches more horizontal position as it passes from left to right.</p>	
--	-------------------------------------------------------------------------------------------------------------------------------------------------------------------------------------------------------------	--	--	-----------------------------------------------------------------------------------------------	--

<p>Vena ácigos (ácigos = sin pareja)</p>	<p>Vena impar anterior a la columna vertebral, ligeramente a la derecha de la línea media. Suele empezar cerca del diafragma, en la confluencia de la vena lumbar ascendente derecha con la subcostal derecha. Traza un arco por encima de la raíz pulmonar derecha al nivel de la cuarta vértebra torácica hasta la vena cava superior. Recibe las siguientes venas tributarias: intercostales posteriores derechas, hemiácigos, hemiácigos accesoria, esofágicas, mediastínicas, pericárdicas y bronquiales</p>	<p>Lado derecho de la pared torácica, de las vísceras torácicas y de la pared posterior del abdomen</p>	<p>Azygos vein (AZ-ī-gos = unpaired)</p>	<p>An unpaired vein that is anterior to vertebral column, slightly to right of midline. Usually begins at junction of right ascending lumbar and right subcostal veins near diaphragm. Arches over root of right lung at level of fourth thoracic vertebra to end in superior vena cava. Receives the following tributaries: right posterior intercostal, hemiazygos, accessory hemiazygos, esophageal, mediastinal, pericardial, and bronchial veins.</p>	<p>Right side of thoracic wall, thoracic viscera, and posterior abdominal wall.</p>
-----------------------------------------------------	----------------------------------------------------------------------------------------------------------------------------------------------------------------------------------------------------------------------------------------------------------------------------------------------------------------------------------------------------------------------------------------------------------------------------------------------------------------------------------------------------------------------------------------	---------------------------------------------------------------------------------------------------------	-----------------------------------------------------	---------------------------------------------------------------------------------------------------------------------------------------------------------------------------------------------------------------------------------------------------------------------------------------------------------------------------------------------------------------------------------------------------------------------------------------------------------------------------------	-------------------------------------------------------------------------------------

<p>Vena hemiácigos (hemi- = mitad)</p>	<p>Anterior a la columna vertebral y ligeramente a la izquierda de la línea media. A menudo comienza en la confluencia de las venas lumbar ascendente izquierda y subcostal izquierda. Acaba uniéndose a la vena ácigos aproximadamente a la altura de la novena vértebra torácica. Las siguientes venas tributarias desembocan en ella: intercostales posteriores izquierdas novena a undécima, esofágicas, mediastínicas, y en ocasiones hemiácigos accesoria</p>	<p>Lado izquierdo de la pared torácica, de las vísceras torácicas y de la pared posterior del abdomen</p>	<p>Hemiazygos vein (hem'-ē-az-Ī-gus; <i>hemi-</i> = half)</p>	<p>Anterior to vertebral column and slightly to left of midline. Often begins at junction of left ascending lumbar and left subcostal veins. Terminates by joining azygos vein at about level of ninth thoracic vertebra. Receives following tributaries: ninth through eleventh left posterior intercostal, esophageal, mediastinal, and sometimes accessory hemiazygos veins.</p>	<p>Left side of lower thoracic wall, thoracic viscera, and left posterior abdominal wall.</p>
---------------------------------------------------	---------------------------------------------------------------------------------------------------------------------------------------------------------------------------------------------------------------------------------------------------------------------------------------------------------------------------------------------------------------------------------------------------------------------------------------------------------------------------------------------------------------	-----------------------------------------------------------------------------------------------------------	--------------------------------------------------------------------------	----------------------------------------------------------------------------------------------------------------------------------------------------------------------------------------------------------------------------------------------------------------------------------------------------------------------------------------------------------------------------------------------------------	-----------------------------------------------------------------------------------------------

<p>Vena hemiacigos accesoria</p>	<p>Anterior a la columna vertebral y a la izquierda de la línea media. Nace a la altura del cuarto o quinto espacio intercostal y desciende hasta el nivel de la quinta a la octava vértebra torácica, o acaba en la vena hemiacigos. Termina uniéndose a la vena ácigos aproximadamente al nivel de la octava vértebra torácica. Las siguientes venas tributarias desembocan en ella: intercostales posteriores izquierdas cuarta a octava (de la primera a la tercera intercostal posterior drenan en la vena braquiocefálica izquierda), bronquiales izquierdas y mediastínicas</p>	<p>Lado izquierdo de la parte superior de la pared torácica y de las vísceras torácicas</p>	<p>Accessory hemiazygos vein</p>	<p>Anterior to vertebral column and to left of midline. Begins at fourth or fifth intercostal space and descends from fifth to eighth thoracic vertebra or ends in hemiazygos vein. Terminates by joining azygos vein at about level of eighth thoracic vertebra. Receives the following tributaries: fourth through eighth left posterior intercostal veins (first through third posterior intercostal veins drain into left brachiocephalic vein), left bronchial, and mediastinal veins.</p>	<p>Left side of upper thoracic wall and thoracic viscera.</p>
-----------------------------------------	-------------------------------------------------------------------------------------------------------------------------------------------------------------------------------------------------------------------------------------------------------------------------------------------------------------------------------------------------------------------------------------------------------------------------------------------------------------------------------------------------------------------------------------------------------------------------------------------------------------	---------------------------------------------------------------------------------------------	-----------------------------------------	----------------------------------------------------------------------------------------------------------------------------------------------------------------------------------------------------------------------------------------------------------------------------------------------------------------------------------------------------------------------------------------------------------------------------------------------------------------------------------------------------------------------	---------------------------------------------------------------

Figura s/n, pág. 789:

ESQUEMA DE DRENAJE

Yugular interna derecha
Yugular interna izquierda
Subclavia derecha
Subclavia izquierda
Braquiocefálica derecha
Braquiocefálica izquierda
Vena cava superior
Hemiácigos accesoria
Ácigos
Hemiácigos
Subcostal derecha
Subcostal izquierda
Lumbar ascendente derecha
Lumbar ascendente izquierda

SCHEME OF DRAINAGE

Right internal jugular
Left internal jugular
Right subclavian
Left subclavian
Right brachiocephalic
Left brachiocephalic
Superior vena cava
Accessory hemiazygos
Azygos
Hemiazygos
Right subcostal
Left subcostal
Right ascending lumbar
Left ascending lumbar

Figura 21.27, pág. 790

FIGURA 21.27

Epígrafe: **Principales venas del tórax, del abdomen y de la pelvis.**

Recuadro: El sistema venoso ácigos drena la mayor parte de las estructuras torácicas.

Yugular interna derecha
Yugular interna izquierda
Yugular externa derecha
Yugular externa izquierda
Subclavia izquierda
Braquiocefálica derecha
Braquiocefálica izquierda
Intercostal superior derecha
Vena cava superior
Intercostal superior izquierda
Axilar izquierda
Cefálica izquierda
Intercostal posterior derecha
Intercostal posterior izquierda
Ácigos

FIGURE 21.27 Principal veins of the thorax, abdomen, and pelvis.

Most thoracic structures are drained by the azygos system of veins.

Right internal jugular
Left internal jugular
Right external jugular
Left external jugular
Left subclavian
Right brachiocephalic
Left brachiocephalic
Right superior intercostal
Superior vena cava
Left superior intercostal
Left axillary
Left cephalic
Right posterior intercostal
Left posterior intercostal
Azygos

Mediastínicas
Braquial izquierda
Hemiácigos accesoria
Bronquial
Pericárdica
Basílica izquierda
Esofágicas
Hemiácigos
Diafragma
Hepáticas
Frénicas inferiores izquierdas
Suprarrenal derecha
Suprarrenal izquierda
Subcostal derecha
Renal derecha
Renal izquierda
Lumbar ascendente derecha
Lumbar ascendente izquierda
Gonadal izquierda (testicular u ovárica)
Gonadal derecha (testicular u ovárica)
Vena cava inferior

Mediastinals
Left brachial
Accessory hemiazygos
Bronchial
Pericardial
Left basalic
Esophageals
Hemiazygos
Diaphragm
Hepatics
Left inferior phrenics
Right suprarenal
Left suprarenal
Right subcostal
Right renal
Left renal
Right ascending lumbar
Left ascending lumbar
Left gonadal (testicular or ovarian)
Right gonadal (testicular or ovarian)
Inferior vena cava

Lumbar derecha
Lumbar izquierda
Íliaca común izquierda
Íliaca común derecha
Sacra media
Íliaca interna derecha
Íliaca interna izquierda
Ligamento inguinal
Íliaca externa derecha
Íliaca externa izquierda
Femoral izquierda
Vista anterior

Right lumbar
Left lumbar
Left common iliac
Right common iliac
Middle sacral
Right internal iliac
Left internal iliac
Inguinal ligament
Right external iliac
Left external iliac
Left femoral
Anterior view

? ¿Por qué vena retorna la sangre de las vísceras abdominopélvicas al corazón?

Q Which vein returns blood from the abdominopelvic viscera to the heart?

Recuadro Checkpoint, pág. 790:

Preguntas de revisión
33. ¿Cuál es la importancia del sistema ácigos en relación con la vena cava inferior?

Checkpoint
33. What is the importance of the azygos system relative to the inferior vena cava?

21.18 Venas del abdomen y de la pelvis

OBJETIVO

- **Identificar** las principales venas que drenan el abdomen y la pelvis

La sangre de las vísceras abdominales y pélvicas y de la mitad inferior de la pared abdominal retorna al corazón a través de la vena cava inferior, en la que desemboca una gran cantidad de pequeñas venas. La mayoría drena ramas parietales de la aorta abdominal, y sus nombres se corresponden con los de las arterias (véase también [Fig. 21.27](#)).

La vena cava inferior no recibe directamente venas del tubo gastrointestinal, del bazo, del páncreas ni de la vesícula biliar. Estos órganos drenan en una vena común, la **vena porta hepática**, que transporta la sangre al hígado. Las venas mesentérica superior y esplénica se unen para formar la vena porta hepática (véase [Fig. 21.29](#)). Este flujo especial de sangre venosa, que recibe el nombre de *circulación portal hepática*, se describe a continuación. Después de pasar por el hígado para ser procesada, la sangre se vacía en las venas hepáticas, que desembocan en la vena cava inferior.

21.18 Veins of the Abdomen and Pelvis

OBJECTIVE

- **Identify** the principal veins that drain the abdomen and pelvis.

Blood from the abdominal and pelvic viscera and lower half of the abdominal wall returns to the heart via the inferior vena cava. Many small veins enter the inferior vena cava. Most carry return flow from parietal branches of the abdominal aorta, and their names correspond to the names of the arteries (see also [Figure 21.27](#)).

The inferior vena cava does not receive veins directly from the gastrointestinal tract, spleen, pancreas, and gallbladder. These organs pass their blood into a common vein, the **hepatic portal vein**, which delivers the blood to the liver. The superior mesenteric and splenic veins unite to form the hepatic portal vein (see [Figure 21.29](#)). This special flow of venous blood, called the *hepatic portal circulation*, is described shortly. After passing through the liver for processing, blood drains into the hepatic veins, which empty into the inferior vena cava.

Recuadro Checkpoint, pág. 791:

Preguntas de revisión

34. ¿Qué estructuras drenan las venas lumbares, gonadales, renales, suprarrenales, frénicas inferiores y hepáticas?

Checkpoint

34. What structures do the lumbar, gonadal, renal, suprarena inferior phrenic, and hepatic veins drain?

Cuadro s/n, pág. 791:

VENAS	DESCRIPCIÓN Y TRIBUTARIAS	REGIONES DRENADAS	VEINS	DESCRIPTION AND TRIBUTARIES	REGIONS DRAINED
Vena cava inferior	(Véase Fig. 21.24.)		Inferior vena cava	(See Figure 21.24.)	
Venas frénicas inferiores (freno- = relativo al diafragma)	Emergen de la superficie inferior del diafragma. La vena frénica inferior izquierda suele enviar una tributaria para la vena suprarrenal, la cual se vacía en la vena renal izquierda, y otra tributaria para la vena cava inferior. La vena frénica inferior derecha drena en la vena cava inferior	Superficie inferior del diafragma y tejidos peritoneales adyacentes	Inferior phrenic veins (FREN-ik = pertaining to diaphragm)	Arise on inferior surface of diaphragm. Left inferior phrenic vein usually sends one tributary to left suprarenal vein, which empties into left renal vein, and another tributary into inferior vena cava. Right inferior phrenic vein empties into inferior vena cava.	Inferior surface of diaphragm and adjoining peritoneal tissues.

<p>Venas hepáticas (hepato- = relativo al hígado)</p>	<p>De ordinario, hay dos o tres. Drenan los capilares sinusoidales del hígado, que recogen sangre venosa de los capilares de los órganos gastrointestinales a través de la vena porta hepática, la cual recibe las siguientes tributarias de los órganos gastrointestinales:</p>		<p>Hepatic veins (hePAT-ik = pertaining to liver)</p>	<p>Typically two or three in number. Drain sinusoidal capillaries of liver. Capillaries of liver receive venous blood from capillaries of gastrointestinal organs via hepatic portal vein. Hepatic portal vein receives the following tributaries from gastrointestinal organs:</p>	
	<p>1. La vena gástrica izquierda surge del lado izquierdo de la curvatura menor del estómago y se une al lado izquierdo de la vena porta hepática en el epiplón menor</p>	<p>Porción terminal del esófago, estómago, hígado, vesícula biliar, bazo, páncreas, intestino delgado e intestino grueso</p>		<p>1. Left gastric vein arises from left side of lesser curvature of stomach and joins left side of hepatic portal vein in lesser omentum.</p>	<p>Terminal esophagus, stomach, liver, gallbladder, spleen, pancreas, small intestine, and large intestine.</p>

	<p>2. La vena gástrica derecha nace en la cara derecha de la curvatura menor del estómago y se une a la vena porta hepática por su cara anterior, dentro del epiplón menor</p>	<p>Curvatura menor del estómago, porción abdominal del esófago, estómago y duodeno</p>		<p>2. Right gastric vein arises from right aspect of lesser curvature of stomach and joins hepatic portal vein on its anterior surface within lesser omentum.</p>	<p>Lesser curvature of stomach, abdominal portion of esophagus, stomach, and duodenum.</p>
	<p>3. La vena esplénica comienza en el bazo y cruza transversalmente el abdomen, detrás del estómago; se anastomosa con la vena mesentérica superior para formar la vena porta hepática. Cerca de esta unión, recibe la vena mesentérica inferior, en la cual desembocan tributarias de la segunda mitad del intestino grueso</p>	<p>Bazo, fondo y curvatura mayor del estómago, páncreas, epiplón mayor, colon descendente, colon sigmoideo y recto</p>		<p>3. Splenic vein arises in spleen and crosses abdomen transversely posterior to stomach to anastomose with superior mesenteric vein to form hepatic portal vein. It receives near its junction with hepatic portal vein, it receives inferior mesenteric vein, which receives tributaries from second half of large intestine.</p>	<p>Spleen, fundus and greater curvature of stomach, pancreas, greater omentum, descending colon, sigmoid colon, and rectum.</p>

	<p>4. La vena mesentérica superior nace de numerosas tributarias de la mayor parte del intestino delgado y de la primera mitad del intestino grueso; asciende para unirse a la vena esplénica y así formar la vena porta hepática</p>	<p>Duodeno, yeyuno, íleon, ciego, apéndice, colon ascendente y colon transverso</p>		<p>4. Superior mesenteric vein arises from numerous tributaries from most of small intestine and first half of large intestine and ascends to join splenic vein to form hepatic portal vein.</p>	<p>Duodenum, jejunum, ileum, cecum, appendix, ascending colon, and transverse colon.</p>
<p>Venas lumbares (lumb- = relativo al lomo)</p>	<p>Por lo general, hay cuatro a cada lado; discurren horizontalmente por la pared abdominal posterior con las arterias lumbares. Establecen comunicaciones perpendiculares con las venas lumbares ascendentes derecha e izquierda, que constituyen el origen de la vena ácigos o hemiacigos, respectivamente. Se unen a las venas lumbares ascendentes y luego conectan estas últimas con la vena cava inferior</p>	<p>Pared muscular abdominal posterior y lateral, vértebras lumbares, médula espinal y nervios raquídeos (<i>cauda equina</i>) dentro del conducto vertebral, y meninges</p>	<p>Lumbar veins (LUM-bar = pertaining to loin)</p>	<p>Usually four on each side; course horizontally through posterior abdominal wall with lumbar arteries. Connect at right angles with right and left ascending lumbar veins, which form origin of corresponding azygos or hemiazygos vein. Join ascending lumbar veins and then connect from ascending lumbar veins to inferior vena cava.</p>	<p>Posterior and lateral abdominal muscle wall, lumbar vertebrae, spinal cord and (cauda equina) within vertebral canal, and meninges.</p>

<p>Venas suprarrenales (supra- = arriba)</p>	<p>Discurren medialmente a partir de las glándulas suprarrenales (la vena suprarrenal izquierda se une a la vena renal izquierda, y la vena suprarrenal derecha, a la vena cava inferior)</p>	<p>Glándulas suprarrenales</p>	<p>Suprarenal veins (soo'-pra-RĒ-nal; <i>supra-</i> = above)</p>	<p>Pass medially from adrenal (suprarenal) glands (left suprarenal vein joins left renal vein, and right suprarenal vein joins inferior vena cava).</p>	<p>Adrenal (suprarenal) glands.</p>
<p>Venas renales (reno- = riñón)</p>	<p>Discurren por delante de las arterias renales. La vena renal izquierda es más larga que la derecha y pasa por delante de la aorta abdominal. En esta vena drenan las venas testicular (u ovárica) izquierda, la frénica inferior izquierda y normalmente la suprarrenal izquierda. La vena renal derecha desemboca en la vena cava inferior, posterior al duodeno</p>	<p>Riñones</p>	<p>Renal veins (RĒ-nal; <i>ren-</i> = kidney)</p>	<p>Pass anterior to renal arteries. Left renal vein is longer than right renal vein and passes anterior to abdominal aorta. It receives left testicular (or ovarian), left inferior phrenic, and usually left suprarenal veins. Right renal vein empties into inferior vena cava posterior to duodenum.</p>	<p>Kidneys.</p>

<p>Venas gonadales (gon- = semilla) [testicular ovárica]</p>	<p>Ascienden junto a las arterias gonadales a lo largo de la pared abdominal posterior. En el varón, se llaman venas testiculares y drenan los testículos (la vena testicular izquierda se une con la renal izquierda, y la testicular derecha, con la vena cava inferior). En la mujer, se denominan venas ováricas y drenan los ovarios. La vena ovárica izquierda se une a la vena renal izquierda, y la vena ovárica derecha, a la vena cava inferior</p>	<p>Testículos, epidídimo, conducto deferente, ovarios y uréteres</p>	<p>Gonadal veins (go⁻ -NAD-al; gon- = seed) [testicular (tes-TIK-ū-lar) or ovarian (o⁻ -VAR-ē-an)]</p>	<p>Ascend with gonadal arteries along posterior abdominal wall. Called testicular veins in male. Testicular veins drain testes (left testicular vein joins left renal vein, and right testicular vein joins inferior vena cava). Called ovarian veins in female. Ovarian veins drain ovaries. Left ovarian vein joins left renal vein, and right ovarian vein joins inferior vena cava.</p>	<p>Testes, epididymis, ductus deferens, ovaries, and ureters.</p>
-----------------------------------------------------------------------------------------------	-----------------------------------------------------------------------------------------------------------------------------------------------------------------------------------------------------------------------------------------------------------------------------------------------------------------------------------------------------------------------------------------------------------------------------------------------------------------------------	----------------------------------------------------------------------	-------------------------------------------------------------------------------------------------------------------------------------------------------	-----------------------------------------------------------------------------------------------------------------------------------------------------------------------------------------------------------------------------------------------------------------------------------------------------------------------------------------------------------------------------------------------------------	-------------------------------------------------------------------

Cuadro s/n, pág. 792

VENAS	DESCRIPCIÓN Y TRIBUTARIAS	REGIONES DRENADAS	VEINS	DESCRIPTION AND TRIBUTARIES	REGIONS DRAINED
<p>Venas ilíacas comunes (ilíaco = relativo al ilion)</p>	<p>Se forman por la unión de las venas ilíacas internas y externas delante de la articulación sacroilíaca y confluyen delante de la quinta vértebra lumbar para originar la vena cava inferior. La ilíaca común derecha es mucho más corta y también más vertical que la izquierda, puesto que la vena cava inferior se encuentra a la derecha de la línea media</p>	<p>Pelvis, genitales externos y miembros inferiores</p>	<p>Common iliac veins (IL-ē-ak = pertaining to ilium)</p>	<p>Formed by union of internal and external iliac veins anterior to sacroiliac joint and anastomose anterior to fifth lumbar vertebra to form inferior vena cava. Right common iliac is much shorter than left and is also more vertical, as inferior vena cava sits to right of midline.</p>	<p>Pelvis, external genitals, and lower limbs.</p>
<p>Venas ilíacas internas</p>	<p>Nacen cerca de la porción superior de la escotadura ciática mayor y discurren mediales a sus arterias correspondientes</p>	<p>Músculos de la pared pélvica y región glútea, vísceras pélvicas y genitales externos</p>	<p>Internal iliac veins</p>	<p>Begin near superior portion of greater sciatic notch and run medial to their corresponding arteries.</p>	<p>Muscles of pelvic wall and gluteal region, pelvic viscera, and external genitals.</p>

<p>Venas ilíacas externas</p>	<p>Acompañan a las arterias ilíacas internas. Nacen en los ligamentos inguinales como prolongación de las venas femorales. Terminan delante de las articulaciones sacroilíacas, donde se unen con las venas ilíacas internas para formar las venas ilíacas comunes</p>	<p>Cara anterior de la pared abdominal inferior, músculo cremáster en varones, y genitales externos y miembro inferior</p>	<p>External iliac veins</p>	<p>Companions of internal iliac arteries. Begin at inguinal ligaments as continuations of femoral veins. End anterior to sacroiliac joints where they join with internal iliac veins to form common iliac veins.</p>	<p>Lower abdominal wall anteriorly, cremaster muscle in males, and external genitals and lower limb.</p>
--------------------------------------	------------------------------------------------------------------------------------------------------------------------------------------------------------------------------------------------------------------------------------------------------------------------	----------------------------------------------------------------------------------------------------------------------------	------------------------------------	----------------------------------------------------------------------------------------------------------------------------------------------------------------------------------------------------------------------	----------------------------------------------------------------------------------------------------------

3. COMENTARIO

3.1. Metodología

En este apartado, primero, describiré la metodología general y grupal seguida por parte del alumnado y del profesorado, con la colaboración de Editorial Médica Panamericana, para elaborar la traducción del encargo. A continuación, especificaré la metodología que seguí yo para llevar a cabo la traducción inicial del fragmento que se me asignó y mejorarla a lo largo de las semanas. En concreto, la asignatura del máster SBA033 Prácticas Profesionales (2016-2017) tuvo una duración aproximada de cuatro semanas, tiempo durante el cual elaboramos el encargo de traducción que nos ocupa.

3.1.1. Metodología general y grupal

Tal como he avanzado en la introducción, los 37 estudiantes del itinerario A del máster llevamos a cabo la traducción equifuncional del inglés al español de los capítulos 20 y 21 —que ocupaban un total de 113 páginas— del libro *Principles of Anatomy and Physiology* (Tortora y Derrickson 2016) (113). Para ello, los coordinadores de las prácticas repartieron los alumnos de dicho itinerario en **seis grupos de trabajo** cooperativo, **cada uno liderado por un alumno redactor**, cuyas funciones describiré a lo largo de este apartado. Cabe decir que tuve la oportunidad de ser la redactora de uno de los seis grupos de trabajo mencionados. Como curiosidad, quisiera añadir también que, al inicio, mi grupo estaba conformado por siete alumnas, pero una fue trasladada hacia otro grupo, de modo que repartimos su trabajo entre las seis alumnas restantes y, entre todas, traducimos las páginas 786 a 792 del capítulo 21 del libro.

Durante la primera semana de prácticas profesionales, y antes de empezar con la traducción de los dos capítulos del libro, los profesores nos propusieron la elaboración de un glosario terminológico para facilitar la labor traductora posterior. Este comprendía muchos de los términos presentes en los dos capítulos del libro, los cuales se dividieron equitativamente entre los alumnos y fueron revisados por una compañera del máster.

Acabada la primera semana, empezamos con la traducción de los capítulos, etapa que duró dos semanas más. El *modus operandi* de cada grupo de trabajo durante estos días fue el siguiente: cada alumno se encargaba de traducir un fragmento del texto y lo iba presentando, por partes, al foro grupal del Aula Virtual. Entonces, el resto de compañeros del grupo y los profesores proponían correcciones y mejoras al texto presentado por el alumno, el cual implementaba los cambios en el texto y, al final de la semana, lo colgaba de nuevo en el Aula Virtual. Entonces, cada redactor recogía las traducciones de su grupo y llevaba a cabo su revisión conceptual, ortotipográfica y estilística para obtener una traducción grupal homogénea.

Entonces, los seis redactores trasladamos las correspondientes traducciones grupales al «foro de revisión». En este foro, a lo largo de la cuarta semana, el conjunto de los 37 estudiantes colaboramos para revisar la totalidad de los fragmentos. Desde allí, y después de la implementación de las nuevas correcciones por parte de los redactores, trasladamos las versiones resultantes al «foro del lienzo». En este, hicimos las últimas modificaciones y unificaciones y, a continuación, juntamos los fragmentos para conformar los capítulos definitivos, los cuales enviamos a la editorial. Esta última, propuso alguna modificación más en los capítulos, que dos compañeros del máster se encargaron de implementar. Después de dicha implementación de cambios, obtuvimos la traducción final.

3.1.2. Metodología personal

Antes de empezar a traducir, leí el capítulo 21 y parte del capítulo 20 (el TO proporcionado por la editorial, en inglés), para comprender las características del encargo, sumergirme en el ámbito de la anatomía y la fisiología cardiovascular, y contextualizar tanto el fragmento de texto que se me asignó como las palabras del glosario que me tocó traducir.

Para la elaboración del glosario, fue capital la contextualización de los términos en el marco de los capítulos proporcionados (los que contenían el TO). Como se verá en el apartado de evaluación de recursos de este trabajo (véase apartado 3.2.), a pesar de haber acudido a múltiples fuentes para confeccionar dicho glosario, la TAI y el DTM fueron los más útiles y los que más consulté.

Una vez terminada la parte del glosario, me centré en la traducción de mi fragmento. Repartí el trabajo a realizar a lo largo de las dos semanas siguientes. Para ello, dividí mi fragmento en dos partes; cada semana subiría una de ellas al Aula Virtual de la asignatura. Desde allí, las integrantes de mi grupo, junto con los profesores, propondrían las correcciones oportunas a realizar para mejorar el texto.

A la hora de traducir, me basé en la denominada *teoría interpretativa* o *teoría del sentido* de la traducción, desarrollada en la *École Supérieure d'Interprètes et de Traducteurs* (ESIT) de la *Université de Paris III* (Hurtado Albir 2016). Esta dice que el traductor debe pasar por tres fases durante el proceso de traducción, a las cuales añadí una cuarta y última fase:

1. **Comprensión del texto:** se trata de un proceso interpretativo de captación de sentido. Para ello, leí y releí el TO y busqué información en otras fuentes para entender lo que quería transmitir el texto. También hice uso de la Policlínica (un hilo en el foro del Aula Virtual de la asignatura del máster SBA033 - Prácticas Profesionales, 2016-2017) para resolver las dudas conceptuales que no lograba resolver por mí misma. En concreto, pedí ayuda para entender y/o buscar traducción a los conceptos siguientes: *lower body*,

aspect y *velocity of blood flow*. Estos se explicarán en el apartado siguiente (véase apartado 3.2).

2. **Desverbalización:** en esta fase, el traductor se aleja de la forma original del texto y se queda solo con el sentido. Se trata de la naturaleza no verbal del sentido y es el resultado de la fase de comprensión e inicio de la fase de reexpresión (Hurtado Albir 2016). Para mí, este fue un proceso de recapacitación sobre todo lo leído. A medida que captaba el sentido de las frases y avanzaba en el texto, iba relacionando los distintos fragmentos leídos y se dibujaban en mi mente las características anatómicas y fisiológicas de lo descrito.
3. **Reexpresión:** esta fase supone el paso del *querer decir* a la formulación lingüística. Como señala Delisle, este es un proceso analógico de exploración de la lengua de llegada, en el que el traductor procede a una exploración analógica de los recursos de la lengua de llegada para descubrir los signos lingüísticos capaces de recubrir las ideas existentes en la fase de desverbalización (Delisle 1980: 81). Así pues, durante esta fase, asocié mis conocimientos lingüísticos con los extralingüísticos para plasmar sobre el papel, en lengua española, aquello que había comprendido en las etapas anteriores. Para ello, al tratarse de un texto científico y especializado, redacté el TM manteniéndome fiel al TO en cuanto a sentido y terminología.
4. Al igual que Delisle, consideré oportuno añadir una última fase al proceso cognitivo de la traducción escrita: la **fase de análisis justificativo, de verificación**, que tiene por objetivo verificar la exactitud de la solución provisional encontrada y que sirve para garantizar que la equivalencia hallada expresa perfectamente el sentido del enunciado del texto original (Hurtado Albir 2016).

Una vez realizado todo este proceso, consideré que el texto estaba listo para entregarlo al foro grupal del Aula Virtual y someterlo a evaluación por parte de mis compañeras de grupo y mis profesores, los cuales aportaron valiosos comentarios que, en la mayoría de casos, implementé, pero en alguna ocasión, argumenté por qué creía que debía mantenerse la traducción tal como estaba.

Aunque no me alargaré mucho en esta parte, pues ya la he mencionado antes, debo decir que al final de la semana los componentes del grupo subíamos al Aula Virtual la versión corregida de nuestra traducción semanal. Entonces, yo, como redactora, revisaba los textos de mis compañeras: los corregía —si lo consideraba necesario— y los adaptaba a mi estilo. Luego, al igual que el resto de redactores, subí al «foro de revisión» los textos de mi grupo revisados, y procedí tal como explico en el apartado anterior (véase apartado 3.1.1.).

3.2. Evaluación de recursos

En lo que respecta a la adquisición de conocimientos lingüísticos, me han sido de especial utilidad los recursos siguientes:

3.2.1. Diccionarios de carácter general

- Diccionarios de la Real Academia Española: me fueron de gran utilidad para resolver dudas ortográficas, gramaticales y terminológicas. Así pues, consulté el *Diccionario de la lengua española* (RAE 2014), el *Diccionario panhispánico de dudas* (RAE 2005), la *Ortografía de la lengua española* (RAE 2010) y la *Nueva gramática española* (RAE 2009).
- *WordReference* y el *Cambridge Dictionary Online*: estos diccionarios bilingües me sirvieron para consultar la traducción (del inglés al español) de términos de cariz general.

3.2.2. Diccionarios especializados

- *Diccionario de términos médicos* (DTM): este diccionario de la Real Academia Nacional de Medicina es uno de los recursos terminológicos que más consulté para confeccionar el glosario inicial y llevar a cabo la traducción del encargo; sus definiciones me facilitaron la comprensión de una gran cantidad de términos y me fue útil para reconocer y evitar los errores más comunes de traducción.
- Otro recurso muy utilizado, en mi caso, para resolver dudas sobre la traducción de términos especializados fue el *Libro Rojo* (Navarro 2018). Además, para descifrar el significado de determinadas siglas médicas presentes en los textos de mis compañeros, utilicé el recurso *Siglas médicas en español* (Navarro 2018). En algunas ocasiones, acudí al *Árbol del Cos* (Munoa 2018), para buscar fuentes de redacción médica alternativas.
- *Terminología Anatómica Internacional* (Sociedad Anatómica Española 2001): este libro fue esencial para la elaboración del glosario y la traducción del encargo en general, pues en las pautas TD facilitadas por la editorial constaba que los capítulos se debían traducir de acuerdo con la terminología que aparece en este libro.
- *Stedman* (Stedman 1999): este diccionario bilingüe de ciencias médicas me fue de gran utilidad, junto con el recurso anterior, para elaborar el glosario.

- *Dicciomed* (Cortés y Ureña 2011): el empleo de este diccionario médico-biológico, histórico y etimológico me ayudó en la traducción de los cuadros, en concreto, de la traducción de los prefijos, raíces y sufijos de ciertos términos.

3.2.3. Textos paralelos

Para la adquisición de conocimientos extralingüísticos, me ha resultado útil consultar ciertos libros de texto sobre anatomía y fisiología, como algunos de los presentes en Google Libros (Google s.f.) y otros artículos científicos encontrados a través de Google Académico (Google s.f.).

- *Google Académico* (Google s.f.): utilicé este buscador para encontrar fuentes científicas fiables y relevantes que me sirvieran como texto paralelo, para encontrar la traducción más apropiada de ciertos términos.
- *Google Libros* (Google s.f.): este buscador lo utilicé para encontrar libros de texto y tratados de anatomía en los que se realizaran descripciones morfológicas y fisiológicas del sistema circulatorio y que, por lo tanto, me pudieran servir como textos paralelos. Este buscador me dio acceso a siguientes libros: *Bases de la fisiología* (Gal, Beatriz, 2001) y *Tratado de Fisiología Médica* (Guyton y Hall 2011); estos dos libros de fisiología humana me fueron muy útiles a la hora de construir el glosario inicial. El buscador, también me permitió acceder al libro *Fundamentos de anatomía con orientación clínica* (Moore y Agur 2003), el cual utilicé como texto paralelo durante la traducción del fragmento del capítulo que se me asignó.

3.2.4. Otros recursos

- Glosario y foro de la asignatura Prácticas profesionales: la confección del glosario junto con la participación en el foro —por parte de los alumnos con la ayuda de los profesores— fue inestimable e imprescindible para llevar el encargo de traducción a buen término.
- Pautas TD (Editorial Médica Panamericana s.f.): estas fueron fundamentales para redactar el texto según los criterios establecidos por la editorial. El glosario de términos traducidos que incluyen también lo utilicé a lo largo de las prácticas.

3.3. Problemas de comprensión y de traducción

En concordancia con lo expresado por Wilss, personalmente, viví el encargo de traducción como un proceso de toma de decisiones y elección. Es decir, durante la traducción, se me plantearon problemas de toma de decisión constantes al enfrentarme a cuestiones que requerían

elección. Para tomar las decisiones oportunas, tuve en cuenta los cuatro aspectos que este autor propone: la verificación, la verosimilitud, la adecuación situacional o contextual y la orientación de valores (es decir, la examinación de los factores que influyen en la toma de decisiones; por ejemplo, la adecuación de las fuentes consultadas) (Wilss 1996).

En este apartado, me centraré en el fragmento que se me asignó para traducir (véase apartado 2 Traducción del texto) para explicar los problemas de traducción que afronté y cómo los solucioné. Estos los ordenaré según la clasificación de Nord (2009), es decir, en dificultades, problemas o errores de traducción. La diferencia entre las dos primeras radica en que las dificultades de traducción son subjetivas, individuales, e interrumpen el proceso hasta que son superadas mediante las herramientas adecuadas, mientras que los problemas de traducción son intersubjetivos, generales, y han de ser solucionados mediante procedimientos traslativos que forman parte de la competencia traductora (Nord 2009).

3.3.1. Dificultades de traducción

3.3.1.1. Dificultades técnicas

La primera dificultad de traducción que encontré, como es de esperar, fue técnica, puesto que tuvimos poco más de un mes para entregar el encargo y, pudiéndome dedicar a las prácticas solo a media jornada, tuve que aprender a trabajar como traductora (y redactora) con rapidez y eficacia.

Otra dificultad técnica que cabe mencionar es la limitación de acceso a ciertos recursos bibliográficos, en especial, a libros en formato electrónico a través de Google Libros. A través de este buscador, encontramos libros que podemos utilizar como textos paralelos, pero en la mayoría de ocasiones no es posible acceder a la totalidad del contenido de dichos libros. Si bien es cierto que se podría optar por conseguir estos libros de forma física, nos encontramos con dos problemáticas: primero, el elevado coste de los libros deseados; segundo, la falta de inmediatez en la obtención de estos libros. Considerando que el traductor dispone de un tiempo limitado para terminar su encargo y que, en la práctica profesional, los costes son un tema a tener muy en cuenta, parece inviable recurrir a todos los libros deseados de forma física (a no ser que sea la editorial quien los aporte). A pesar de todo lo mencionado, entre todos los compañeros aunamos los recursos suficientes para obtener una traducción de la calidad requerida por la editorial.

3.3.1.2. *Dificultades textuales*

La mayor parte de dificultades que encontré fueron de este tipo, debido a la complejidad léxica de mi TO, que incluía una gran cantidad de términos técnicos al tratarse de una descripción anatómica muy detallada. Además de las textuales, podría añadir que, al principio del encargo, tenía una dificultad competencial, puesto que desconocía la traducción de muchos de los términos específicos que aparecían en el TO. No obstante, gracias a la consulta de fuentes fiables (como la TAI y el DTM), la construcción del glosario y los debates en el foro con los compañeros y profesores, superé con éxito estas dificultades.

Más abajo, detallaré los problemas textuales que encontré en mi fragmento.

3.3.2. Problemas de traducción

3.3.2.1. *Problemas pragmáticos*

Los problemas pragmáticos son los que derivan de la naturaleza del encargo. Los presento a continuación:

- **Unificación estilística y terminológica**

El problema pragmático más relevante, en nuestro caso, fue la unificación de los distintos estilos de redacción de los traductores, tarea necesaria debido a la traducción de un mismo libro por distintas personas. Como he comentado en la parte de metodología (véase apartado 3.1), los coordinadores de la asignatura nos ayudaron a superar esta dificultad, al pasar de 37 estilos de redacción a tan solo 6, gracias a la tarea encomendada a los redactores. A partir de ahí fue más fácil mezclar los seis estilos resultantes para convertirlos en un solo estilo definitivo.

También fue un hándicap la unificación de los términos utilizados. La dificultad de la unificación se debió sobre todo a la sinonimia de ciertos términos (Montalt y González 2007), que ejemplifico a continuación.

Ejemplo 1: *limb* – «miembro» vs. «extremidad». El término *limb* se podía traducir por «miembro» o por «extremidad», que son palabras sinónimas. Para decidir qué término usar, acudimos a las pautas TD) proporcionadas por la editorial, que nos condujeron a elegir «miembro».

Ejemplo 2: *integument* – «tegumento» vs. «tegumento común» vs. «integumento». El término «integumento» es menos frecuente en español, a pesar de ser más parecido al término en inglés. Después de consultar el DTM, escogimos la versión abreviada de «tegumento» (sin desarrollarlo en «tegumento común»).

Ejemplo 3: *medial y lateral* – «medial» vs. «interna» y «lateral» vs. «externa». En esta ocasión, fueron de nuevo las pautas TD las que nos sacaron de dudas. Elegimos «interna» y «externa».

3.3.2.2. *Problemas culturales*

Dadas las características de los textos médicos y, en especial, de las descripciones anatómicas, como las del fragmento que se me asignó, no encontré problemas culturales relevantes. En relación con esto, Marsh destacó que «Otro factor, por lo general, ausente en los textos no científicos es el elemento cultural. Hoy día la medicina moderna es internacional» (Marsh, s.f.).

3.3.2.3. *Problemas lingüísticos*

3.3.2.3.1. *Estilísticos*

- **Presuposición de conceptos: especificación**

Durante la traducción, tuvimos en cuenta que el TM, al igual que el TO, debía escribirse de un modo que fuera comprensible para los receptores (alumnos y profesionales de la salud), evitando la presuposición de conceptos, puesto que se trataba de un libro de texto con función pedagógica.

Ejemplo 1: «Receives the following tributaries: [...]» lo traduje por «Recibe las siguientes venas tributarias». Decidí añadir «venas» para facilitar la comprensión del texto.

Ejemplo 2: «Begins at fourth or fifth intercostal space» lo traduje por «Nace a la altura del cuarto o quinto espacio intercostal» con el objetivo de hacer el texto más comprensible.

- **Español neutro**

El TO se escribió en español neutro, en concordancia con las pautas TD proporcionadas por la editorial. Aunque este hecho suele verse reflejado en la terminología y en las formas verbales, en mi fragmento solo destacó por estas últimas, pues la terminología anatómica utilizada no se vio afectada por las variedades lingüísticas. Estas formas verbales distintas las explico más adelante, en el apartado de problemas morfosintácticos (véase el apartado 3.2.2.3.4. Morfosintácticos o gramaticales).

3.3.2.3.2. Textuales

- **Cohesión de frases**

Montalt y González (2007: 155) abordaron el tema de cohesión textual, recomendando la evitación de ambigüedades mediante la conexión adecuada de las distintas partes de las frases o párrafos. En mi fragmento, encontramos varios ejemplos de esto.

Ejemplo 1: «*This special flow of venous blood, called the hepatic portal circulation, is described shortly*». Se tradujo por: «Este flujo especial de sangre venosa, que recibe el nombre de *circulación portal hepática*, se describe a continuación». Gracias a la contextualización de la frase dentro del TO, esta no se tradujo por «de forma breve» sino por «a continuación».

Ejemplo 2: «What is the importance of the azygos system relative to the inferior vena cava?» se tradujo por «¿Cuál es la importancia del sistema ázigos en relación con la vena cava inferior?»

Ejemplo 3: «Blood [...] returns to the heart via the inferior vena cava. Many small veins enter the inferior vena cava» se tradujo por «La sangre [...] retorna al corazón a través de la vena cava inferior, en la que desemboca una gran cantidad de pequeñas venas». En este ejemplo, tenemos dos tipos de cohesión textual; en la primera, se cambia la expresión *via* a «a través de», más común en el lenguaje español. En la segunda, se elide un punto para juntar dos frases y hacer el texto más fluido y comprensible.

Ejemplo 4: «Called testicular veins in male. Testicular veins drain testes [...]». Estas dos oraciones se unieron en el TM utilizando la conjunción «y» en lugar del punto, y el resultado fue el siguiente: «En el varón, se llaman venas testiculares y drenan los testículos».

3.3.2.3.3. Léxicos

- **Empleo del registro común**

La discordancia entre registros (Pilegaard 1997: 171) es uno de los problemas terminológicos que los traductores tienen que afrontar. En el inglés científico a veces se utilizan términos del registro común o familiar, hecho impropio del español científico (Montalt y González 2007).

Ejemplo 1: *upper limb* se tradujo por «miembro superior». En este caso, *upper* sería un término propio del registro común inglés, que en español no se traduce por «de más arriba» sino por «superior», de registro más especializado.

Ejemplo 2: *larger veins* se tradujo por «otras venas de mayor calibre». La traducción por «venas más grandes» habría sido inapropiada debido al registro especializado preferido en los textos médicos en español.

- **Neologismos**

Los «neologismos», o «palabras nuevas», en el ámbito que nos ocupa, son términos creados ante el progreso de la medicina, y «se utilizan para representar y transmitir conceptos nuevos» (Montalt y González 2007: 247). Estas palabras generan dudas acerca de la manera como deben ser escritas porque que en gran parte son de origen extranjero —proviene sobre todo del inglés— y tienen que adaptarse, en la medida de lo posible, a la lengua meta. «Uno de los aspectos más importantes en este campo es decidir cuándo debe aceptarse un extranjerismo y cuándo debe rechazarse» (Aleixandre Benavent 2001: 145).

Ejemplo: *bypass* es un neologismo que, tal como dice el *Diccionario de la lengua española* (RAE 2014) significa «Desviación que se realiza para salvar una obstrucción en un conducto anatómico». En español, es frecuente verlo traducido por en anglicismo «baipás», a día de hoy aceptado por la Real Academia Española. No obstante, en el LR se prefiere la versión «derivación», y es por esto que traduje el término de este modo.

- **Polisemia**

En el TO se encuentran múltiples términos polisémicos, palabras que se escriben igual pero que tienen distintas acepciones en el diccionario, para los que se hace necesario buscar la traducción más adecuada (Montalt y González 2007: 246), pues su traducción depende del contexto, por lo que es esencial tenerlo en cuenta. «En general, el español es más específico; pero no es que al inglés le falten medios de especificar. Sin duda los tiene, mas en la práctica el norteamericano común y corriente opta por usar palabras que sirven, mal que bien, para todo» (Segura 2001: 52).

Ejemplo 1: «[...] are drained by a network of veins, called the azygos system, that runs on either side of the vertebral column». En este fragmento, *run* no se tradujo por «corre» sino por «discurre», como se aprecia a continuación: «[...] se drenan mediante una red venosa, llamada sistema ácigos, que discurre por ambos lados de la columna vertebral». En el TO aparece también un sinónimo de *run*; se trata del término *pass*, palabra polisémica con diversas acepciones en el diccionario: «These veins in turn drain dorsal digital veins, which pass along sides of fingers». En esta ocasión, para llegar al término «discurre», primero busqué en el Cambridge Dictionary (Cambridge University Press 2015), donde encontré la definición siguiente: «Pass: to move towards and then beyond (something, by going past, through, by, over

etc). Pasar (por), dejar atrás». Esto me hizo pensar en el verbo «discurrir» y, luego, busqué otros libros de Editorial Médica Panamericana en los que pudiera aparecer el término «discurrir»; lo encontré, entre otros, en el de Moore y Agur, *Fundamentos de anatomía con orientación clínica*, de 2003. La frase en el TM quedó del siguiente modo: «A su vez, estas venas drenan las venas digitales dorsales, que discurren por los lados de los dedos».

Ejemplo 2: *Clinical note*. En este caso, la traducción de este término no sería la que propone el LR, «historia clínica», sino que se trata de una simple «nota clínica». Esta segunda acepción aparece en diversos libros de Editorial Médica Panamericana, como por ejemplo en el *Atlas de puntos clave musculares en la práctica clínica* (Pleguezuelos 2008).

Ejemplo 3: «Terminates by joining azygos vein at about level of ninth thoracic vertebra» lo traduje por «Acaba uniéndose a la vena ácigos aproximadamente a la altura de la novena vértebra torácica». Así pues, *at level of* no lo traduje por «al nivel de» sino por «a la altura de» por tratarse de una expresión más frecuente en español.

Ejemplo 4: *male* y *female*. En español, estos términos se pueden traducir por «macho», «hombre» y «varón», o por «hembra» y «mujer», respectivamente. Tras consultar el DTM y el LR y ratificar que «macho» y «hembra» se utilizan al hablar de animales, mientras que los otros hacen referencia a seres humanos, y teniendo en cuenta que el término «hombre» puede utilizarse cuando no haya posibilidad de confusión, decidí traducir *male* por «varón» y *female* por «mujer». Es cierto que se podría haber optado por «hombre», pero preferí no dar lugar a confusión alguna, al tratarse de un libro para estudiantes. Las frases del TO son: «Called testicular veins in male» y «Called ovarian veins in female». Además, el término «varón» se utilizaba en múltiples libros de Editorial Médica Panamericana, como por ejemplo en el antes mencionado *Fundamentos de anatomía con orientación clínica* (Moore y Agur 2003). En el TM quedaron así: «En el varón, se llaman venas testiculares [...]» y «En la mujer, se denominan venas ováricas [...]».

- **Sinonimia**

Además de los problemas de sinonimia presentados en el apartado de «Unificación estilística y terminológica» (véase apartado 3.2.2.1. Problemas pragmáticos), en el texto se encuentra algún otro ejemplo, como el que comento a continuación.

Ejemplo 1: «Arch a round radial side of forearms to anterior surface and ascend through entire limbs along anterolateral surface». *Side* y *surface* son palabras polisémicas que en el TO se empleaban como sinónimos referidos a la «parte externa de algo». La traducción elegida para estas fue «superficie», y el TM quedó de la siguiente forma: «Desde la superficie radial de los

antebrazos trazan un arco hasta la anterior y luego recorren todos los miembros ascendiendo por la superficie anterolateral» (Montalt y González 2007: 243).

- **Falsos amigos**

En el texto se encuentran una serie de falsos amigos, palabras que parecen tener una traducción obvia al español, por su semejanza a ciertos términos de esta lengua, pero cuya traducción es completamente distinta a la que se podría pensar. Montalt y González (2007: 247) hacen referencia a los problemas relacionados con estos términos.

Ejemplo 1: *aspect*, en el contexto dado, significaba «cara» (y no «aspecto»).

Ejemplo 2: *pertaining to* se tradujo por «relativo a», y no por «perteneciente a».

Ejemplo 3: *ultimately* se tradujo por «finalmente» y no por «últimamente».

- **Otros términos del lenguaje especializado**

Ejemplo 1: *gastrointestinal tract*. La traducción de este término se trató en un [hilo de debate](#) del foro de la asignatura SBA033 - Prácticas Profesionales (2016-2017). Según nos explicó el profesor, «tubo digestivo», «tubo gastrointestinal», «tracto gastrointestinal» y «canal alimentario» son términos sinónimos y siempre están bien utilizados. En español, «tubo digestivo» se utiliza más que «tubo/tracto gastrointestinal», a diferencia del inglés. Después de todo y para unificar la terminología, se eligió la versión «tubo gastrointestinal».

Ejemplo 2: *cauda equina*. Se trata de un latinismo y, por lo tanto, se escribe en cursiva.

Ejemplo 3: *viscera*. Este término aparece en varias ocasiones a lo largo del texto. A pesar de ser no acabar con s, se trata del plural de *viscus*, de modo que su correcta traducción es «vísceras», escrito en plural. El diccionario *Stedman bilingüe* (1999) fue decisivo en la solución de este problema léxico.

Ejemplo 4: *ductus deferens*. Para la traducción de este término, que no aparecía en el glosario inicial, recurrí a la TAI, donde se traduce por «conducto deferente».

Ejemplo 5: *greater sciatic notch*. Este término tampoco aparecía en el glosario, pero sí en la TAI, que lo traduce por «escotadura ciática mayor».

Ejemplo 5: *ilium* y *ileum*. La traducción de estos términos me resultó confusa al inicio, pues son muy parecidos. Fernando A. Navarro habla de esta frecuente confusión en el LR: respecto a *ileum* dice lo siguiente: «No es “íleo” (*ileus*), sino íleon. Tanto en inglés como en español son

frecuentes las confusiones entre la porción distal del intestino delgado (*ileum*, íleon), la porción superior del hueso ilíaco (*ilium*, ilion) y la oclusión intestinal (*ileus*, íleo)». Así pues, aprendí a distinguir *ilium* o «ilion» de *ileum* o «íleon».

Ejemplo 6: *lower body*. Para traducir este término fue necesario realizar un estudio anatómico más profundo. Tras debatir sobre la correcta traducción de este término en el [este hilo](#) de la Policlínica del foro asignatura SBA033 - Prácticas Profesionales (2016-2017), se concluyó que el diafragma divide el cuerpo en dos mitades y que podemos hablar de mitades superior o inferior del cuerpo, por lo que el término se tradujo por «mitad inferior del cuerpo».

Ejemplo 7: *velocity of blood flow*. La traducción de este término se comentó en [este hilo](#) de la Policlínica del foro del asignatura SBA033 - Prácticas Profesionales (2016-2017) y está debidamente explicado en el apartado del Glosario terminológico (véase apartado 4). Su traducción es «velocidad del flujo sanguíneo».

Ejemplo 8: *medial y lateral*. La traducción de estos términos se mantuvo en el TM como «medial» y «lateral», en lugar de «interno» y «externo» tal como indicaban las pautas TD. Así, «medial aspects of dorsal venous networks of hands» se tradujo por «caras mediales de las redes venosas dorsales de las manos».

Ejemplo 9: *check point* se tradujo por «preguntas de revisión», de acuerdo con las pautas TD.

3.3.2.3.4. *Morfosintácticos o gramaticales*

- **Calcos sintácticos: orden de las oraciones**

La estructura de las oraciones en inglés es distinta de las españolas, y es necesario ser consciente de ello para evitar calcos sintácticos del inglés en el TM. En este sentido, García Izquierdo habla de «[...] la introducción de giros y construcciones estructuralmente incorrectos, por contaminación de otras lenguas, fundamentalmente del inglés» (García Izquierdo 2009).

Ejemplo: *What structures do the lumbar, gonadal, renal, suprarrenal, inferior phrenic, and hepatic veins drain?* se tradujo por: «¿Qué estructuras drenan las venas lumbares, gonadales, renales, suprarrenales, frénicas inferiores y hepáticas?» Como vemos, se evitó el calco sintáctico del TO en inglés al cambiar el verbo «drenar» de lugar; de otro modo, la frase hubiera sido ininteligible.

- **Verbos: impersonalización**

Los fragmentos del TO en los que el autor se dirige al lector están escritos en imperativo, mientras que en el TM se prefirió la impersonalización. Al pertenecer, los capítulos a traducir, al género «libro de texto», en varias ocasiones el autor se dirige al lector, ya sea para hacerle practicar los contenidos previamente explicados o para remitirle a otros apartados del libro. En este tipo de situaciones comunicativas, la forma de dirigirse al lector es diferente en inglés que en español. Y es que, «en los textos en inglés, se presiona al lector para que preste atención al mensaje a través de una serie de estrategias», como «invitar al lector de un modo directo (uso del imperativo)» a que realice una acción. «La reacción del público español ante la oferta inglesa sería de imposición, sin opción a la elección, lo que llevaría a falta de interés» hasta el punto de hacer caso omiso a las propuestas del autor (Valero 2010). Es por esto que, en español, y teniendo en cuenta que esta situación comunicativa se da en el marco de un registro formal, se prefiere mantener una distancia social mediante el uso de las formas verbales impersonales.

Aunque en otros fragmentos de los capítulos este aspecto era más evidente, en mi caso esto se apreció en las frases que indico a continuación.

Ejemplo 1: «*Identify the principal veins that drain the abdomen and pelvis*» se tradujo por «Identificar la principales venas que drenan el abdomen y la pelvis». En esta frase se pasó del uso de la 2.^a persona del singular (en el TO) al uso del infinitivo impersonal.

Ejemplo 2: Al hacer referencia a las figuras o cuadros, en el TO se utilizaba la expresión «*see*», del modo imperativo; esta se tradujo por «véase», una fórmula más impersonal.

- **Verbos: español neutro, distancia social y formas de respeto**

En la misma línea del punto anterior, la editorial optó por utilizar el pronombre «usted» (es decir, la forma de respeto de la 2.^a persona del singular, en español neutro) para dirigirse al lector, en lugar de «tú», típicamente peninsular, o de «vos», más propio del habla hispana. En mi opinión, así se mantiene la distancia social requerida en este tipo de género textual. En mi fragmento no se aprecia este hecho, pero hice uso de esta norma al revisar los textos de mis compañeros.

Ejemplo: «**?** ¿Alguna vez se ha preguntado [usted] por qué la hipertensión no tratada puede ser tan perjudicial?»

- **Verbos: pasiva refleja**

En el TM se prefirió el uso de la pasiva refleja (con «se») por encima de la pasiva analítica y del gerundio, típico del inglés.

Ejemplo 1: «*most thoracic structures are drained by a network of veins*» se tradujo por «la mayoría de estructuras torácicas se drenan mediante una red venosa», con pasiva refleja, y no por «son drenados por una red venosa».

- **Verbos: gerundio**

Mientras que en el inglés se emplea a menudo el gerundio, y es que «la forma inglesa *-ing* admite muchos más matices que en español» (Cisneros 2018) en español se tiende a evitar su uso.

Ejemplo 1: «*After passing through the liver for processing, blood drains into the hepatic veins [...]*» se tradujo por: «Después de pasar por el hígado para ser procesada, la sangre se vacía en las venas hepáticas». En estas oraciones se ha convertido el gerundio al infinitivo «pasar» y a la forma pasiva del verbo procesar, respectivamente.

Ejemplo 2: «*[...] besides collecting blood from the thorax [...]*» se tradujo por: «[...] además de recoger sangre del tórax [...]». Así pues, se pasó de la forma de gerundio *collecting* al infinitivo «recoger».

- **Artículos: género de los términos**

La ausencia en el TO de artículos y terminaciones adjetivales que distinguieran el femenino del masculino daba lugar a confusión a la hora de buscar el término equivalente en español. La única forma de resolver este problema fue consultando la TAI, y contextualizando los términos en el TO. Esta problemática se vio sobre todo en la traducción terminológica de las figuras.

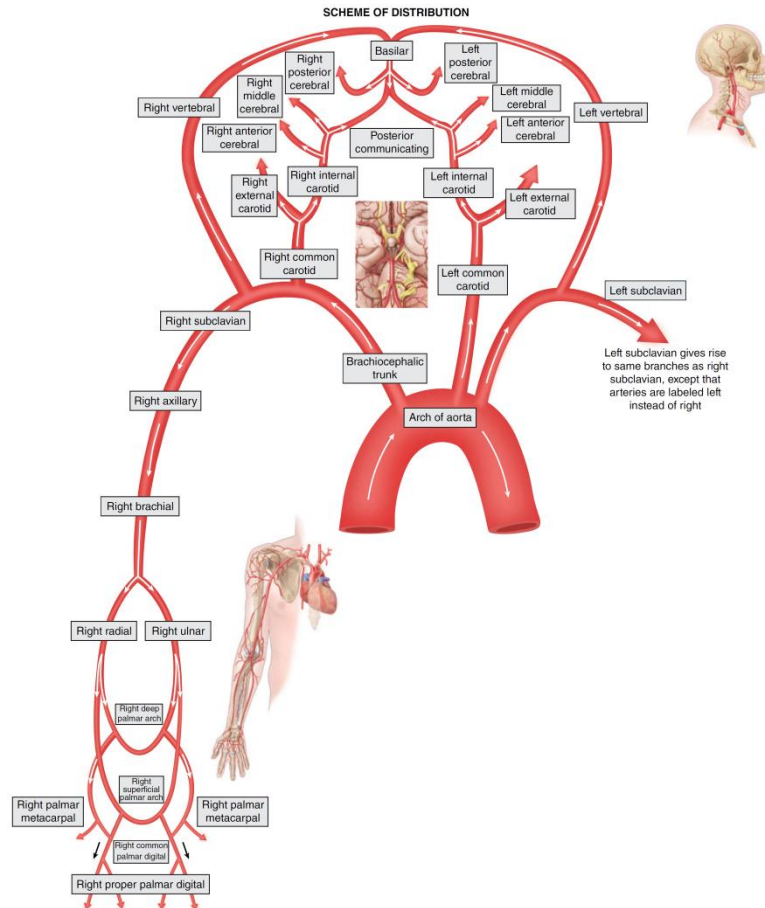
Ejemplo: *right palmar metacarpal* y *right proper palmar digital* son términos que no gozan de artículos ni de terminaciones adjetivales que indiquen su género en inglés. Su traducción española, en cambio, sí debía incluir estas últimas. Tras contextualizar los términos y evidenciar que estábamos hablando de «venas», elegí utilizar la terminación femenina del adjetivo: «metacarpiana palmar derecha» y «digital palmar propia derecha».

- **Singular y plural**

En el TO, en ocasiones es complicado distinguir a simple vista si, al hacer referencia a los elementos anatómicos, se habla en singular o en plural. Para traducir estos términos de forma

correcta al español, es esencial definir su contexto en el TO, releyéndolo y fijándose en las imágenes que ofrece el libro de partida, así como buscar otras fuentes (libros de anatomía) que puedan ser de ayuda para tal fin.

Ejemplo: «Left brachiocephalic vein is anterior to brachiocephalic trunk, left common carotid and left subclavian arteries, [...]». En esta frase, no es evidente que left common carotid deba traducirse en singular o en plural; lo mismo pasa con left subclavian arteries. Para ello, en su momento, observé esta imagen (página 768, capítulo 21 del TO) para ver que se trataba de una arteria carótida común izquierda y de una subclavia izquierda, es decir, ambas tenían que expresarse en singular. La frase quedó del siguiente modo: «La vena braquiocefálica izquierda es anterior al tronco braquiocefálico, las arterias carótida común izquierda y subclavia izquierda, [...]».



- **Serial comma o Oxford comma**

La *serial* o *Oxford comma* es la coma que se escribe justo antes de una conjunción situada entre el penúltimo y el último término de una lista. En inglés el uso de esta coma ha generado un gran debate; algunas entidades se han posicionado en su favor y otras en su contra. Por ejemplo, la American Medical Association y la Modern Language Association están a favor del uso de esta coma, mientras que *The Cambridge Guide to English Usage*, está en contra (en el artículo «The Infamous Oxford Comma», de 2014, se habla de ello). En español, se puede utilizar una coma en esta posición, pero tienen que cumplirse ciertos requisitos (por ejemplo, no se utilizaría en una lista simple si el uso exclusivo de la conjunción [sin coma] no diera lugar a confusión) (RAE 2010).

Ejemplo 1: «The system consists of three vein that show considerable variation in origin, course, tributaries, anastomoses, and termination». En cambio: «Este sistema consta de tres venas muy variables en cuanto a su origen, recorrido, tributarias, anastomosis y terminación». En esta ocasión, en español, se ha omitido la coma para evitar un error gramatical.

Ejemplo 2: «Principal veins of the thorax, abdomen, and pelvis» se tradujo por «Principales venas del tórax, del abdomen y de la pelvis», sin coma antes de la «y», por el mismo motivo.

3.3.2.3.5. *Ortotipográficos*

- **Títulos de los apartados**

En inglés, las letras iniciales de todas las palabras de los títulos —con excepción de las conjunciones, los artículos y las preposiciones— se escriben en mayúscula. En español, en cambio, solo se escribe en mayúscula la letra inicial de la primera palabra del título (y los nombres propios, si se da el caso), tal como indica la Ortografía de la lengua española (2010).

Ejemplo 1: *Veins of the Thorax* por «Venas del tórax».

Ejemplo 2: *Veins of the Abdomen and Pelvis* por «Venas del abdomen y de la pelvis».

- **Q de *question***

Uno de los aspectos de formato que nos llevó de cabeza fue la traducción de la letra «**Q**» (de *question*) que aparecía en las secciones de preguntas de cada capítulo. Discutimos sobre si teníamos que traducirla por «P» de pregunta o por un signo de interrogación y, al final, la editorial nos aconsejó dejarla con este último, «**?**», tal y como aparecía en el resto de capítulos del libro.

- **Raya como símbolo de paréntesis**

Utilizamos la raya mediana como símbolo de paréntesis, en lugar de la raya larga, tal como indicaban las pautas TD.

Ejemplo: Las rayas largas del TO «The system consists of three veins— the **azygos**, **hemiazgyos**, and **accessory hemiazgyos veins**—that show considerable variation in origin, course, tributaries, anastomoses, and termination» se cambiaron por rayas medianas en el TM: «Este sistema consta de tres venas —las **venas ácigos**, **hemiácigos** y **hemiácigos accesoria**— muy variables en cuanto a su origen, recorrido, tributarias, anastomosis y terminación».

- **Texto del interior de los cuadros**

En el TO, el final del párrafo iba marcado con un punto y final, mientras que en el TM debía elidirse este punto, como norma presente en las pautas TD, tal como se muestra a continuación:

<p>Vena ácigos (ácigos = sin pareja)</p>	<p>del diafragma, en la confluencia de la vena lumbar ascendente derecha con la subcostal derecha. Traza un arco por encima de la raíz pulmonar derecha al nivel de la cuarta vértebra torácica hasta la vena cava superior. Recibe las siguientes venas tributarias: intercostales posteriores derechas, hemiácigos, hemiácigos accesoria, esofágicas, mediastínicas, pericárdicas y bronquiales</p>	<p>Lado derecho de la pared torácica, de las vísceras torácicas y de la pared posterior del abdomen</p>	<p>Azygos vein (AZ-i-gos = unpaired)</p>	<p>junction of right ascending lumbar and right subcostal veins near diaphragm. Arches over root of right lung at level of fourth thoracic vertebra to end in superior vena cava. Receives the following tributaries: right posterior intercostal, hemiazygos, accessory hemiazygos, esophageal, mediastinal, pericardial, and bronchial veins.</p>	<p>Right side of thoracic wall, thoracic viscera, and posterior abdominal wall.</p>
-----------------------------------------------------	----------------------------------------------------------------------------------------------------------------------------------------------------------------------------------------------------------------------------------------------------------------------------------------------------------------------------------------------------------------------------------------------------------------------------	---------------------------------------------------------------------------------------------------------	-----------------------------------------------------	-------------------------------------------------------------------------------------------------------------------------------------------------------------------------------------------------------------------------------------------------------------------------------------------------------------------------------------------------------------------	-------------------------------------------------------------------------------------

- **Pronunciación de términos**

En el TO aparecía la transcripción fonética de ciertos términos especializados en inglés. Esta transcripción no se añadió al TM, puesto que en español la pronunciación de estos términos no genera dudas.

Ejemplo: «[...] a network of veins, called the **azygos system** (az-Ī-gus or ā-ZĪ-gus), that runs on either side of the vertebral column» se tradujo por «[...] mediante una red venosa, llamada **sistema ácigos**, que discurre por ambos lados de la columna vertebral», con elisión de la explicación fonética entre paréntesis.

3.3.3. Errores de traducción

Al releer mi fragmento, me he percatado de dos errores de traducción que cometí y que no llegué a corregir.

- **Abuso de los adverbios acabados en «-mente»**

En este caso, debo admitir que al ser el catalán mi lengua materna, y en ser más corriente el uso de los adverbios acabados en «-mente» en esta lengua que en español, tengo tendencia a escribirlo así, y he vuelto a fallar en este punto. Soy consciente de que es un aspecto que debo seguir trabajando y que, a día de hoy, he mejorado.

Ejemplo 1: «The inferior vena cava does not receive veins **directly** from the gastrointestinal tract, spleen, pancreas, and gallbladder» se tradujo por: «La vena cava inferior no recibe **directamente** venas del tubo gastrointestinal, del bazo, del páncreas ni de la vesícula biliar».

Ejemplo 2: «Deep veins **usually** accompany arteries that have similar names» se tradujo por «Las venas profundas **generalmente** acompañan a las arterias que tienen nombres similares».

- *Receive*

En el TO aparece la frase «After receiving median cubital veins, basilica veins continue ascending until they reach middle of arm». Al principio la traduje por: «Después de recibir las venas medianas cubitales, las venas basílicas continúan ascendiendo hasta alcanzar el centro del brazo». La traducción no estaba mal, pero tal como me dijo una compañera del grupo, se podía mejorar si cambiaba el verbo «recibir» (porque parecía un calco del inglés) por «desembocar», dejando la frase de este modo:

«Después de que las venas medianas cubitales desemboquen en las venas basílicas, estas últimas continúan ascendiendo hasta alcanzar el centro del brazo». También, como apuntó un profesor, se podía traducir así: «Tras la desembocadura de las venas medianas cubitales, las venas basílicas continúan ascendiendo hasta alcanzar el centro del brazo». Pues bien, tras haber recibido los consejos y aceptarlos de buen grato, pues me parecía que el problema estaba muy bien resuelto, intuyo que por las prisas, cambié solo la palabra «desembocar», dejando en el TM un error más que evidente: «Tras desembocar en las venas medianas cubitales, las venas basílicas continúan ascendiendo hasta el centro del brazo». Como vemos, el sentido de la frase cambia por completo, pues no es lo mismo «la desembocadura de» que «desembocar en». Al analizar el tema con perspectiva, opino que las traducciones tienen que repasarse una y otra vez y, por desgracia, en esta ocasión no lo hice, intuyo que por falta de tiempo. Está claro que la organización es un aspecto clave para el traductor y que las prisas juegan en su contra, por lo que es necesario aprender a lidiar con ellas.

4. GLOSARIO TERMINOLÓGICO

Término TO (inglés)	Definición y fuente	Término TM (español)
abdominal wall	<p><i>The outer margins of the abdomen, extending from the osteocartilaginous thoracic cage to the pelvis. Though its major part is muscular, the abdominal wall consists of at least seven layers: the skin, subcutaneous fat, deep fascia; abdominal muscles, transversalis fascia, extraperitoneal fat, and the parietal peritoneum.</i></p> <p><u>Fuente:</u> «Abdominal wall». <i>Medical Subject Headings (MeSH)</i>. U.S. National Library of Medicine. 2003.</p>	<p>pared abdominal</p> <p><u>Fuente:</u> TAI.</p>
accessory cephalic vein	<p>Vena que se origina en la parte cubital de la red dorsal de la mano y pasa hacia arriba por el antebrazo para unirse con la vena cefálica propiamente dicha, justo por arriba del codo.</p> <p><u>Fuente:</u> <i>Diccionario Enciclopédico Ilustrado de Medicina Dorland</i> (Dorland 2005).</p>	<p>vena cefálica accesoria</p> <p><u>Fuente:</u> TAI.</p>
accessory hemiazygos vein	<p>Vena del tórax originada por la unión de las venas intercostales posteriores izquierdas de los espacios IV a VIII; a la altura de la séptima vértebra dorsal desemboca en la vena ácigos, bien de forma independiente, bien unida a la vena hemiacigos.</p>	<p>vena hemiacigos accesoria</p> <p><u>Fuentes:</u> DTM y TAI.</p>

adrenal gland	Glándula endocrina de forma semilunar o triangular aplanada, compuesta de corteza y médula, que se sitúa en el polo superior de cada riñón. Histológicamente la corteza está constituida por tres capas, glomerular, fascicular y reticular, cuyas células segregan respectivamente aldosterona bajo control de la angiotensina II, el cortisol y las hormonas esteroideas sexuales, ambas bajo el control de la corticotropina. La médula está formada por células secretoras de catecolaminas: adrenalina y noradrenalina. Las hormonas se segregan a capilares y sinusoides existentes en el estroma intersticial. <u>Fuente:</u> DTM.	glándula suprarrenal <u>Fuente:</u> DTM.
anastomosis	Comunicación natural entre elementos anatómicos homólogos, como, por ejemplo, arterias, venas, arterias y venas, vasos linfáticos, nervios, conductos, etc. <u>Fuente:</u> DTM.	anastomosis <u>Fuente:</u> DTM.
anastomotic veins	Conductos venosos que conectan las venas dobles —pares de venas que se organizan por parejas y acompañan a arterias musculares de tamaño medio o pequeño— entre sí. <u>Fuente:</u> <i>Principles of anatomy and physiology</i> (Tortora y Derrickson 2016) (adaptación).	venas anastomóticas <u>Fuente:</u> TAI.

<p>anterior</p>	<p>1. Situado delante de algo.</p> <p>2. Situado en la parte anterior del cuerpo, por delante del plano coronal o frontal, o delante de otra estructura corporal.</p> <p>Observación: Obsérvese que, como calificativo topográfico, los médicos usamos el adjetivo <i>anterior</i> como sinónimo común de <i>ventral</i>, mientras que los zoólogos y veterinarios lo usan como sinónimo común de <i>cranial</i> (craneal), por el sencillo motivo de que ellos consideran la columna vertebral como una estructura horizontal, mientras que nosotros la consideramos como una estructura vertical.</p> <p><u>Fuentes:</u> DTM. Observación: LR.</p>	<p>anterior</p> <p><u>Fuente:</u> DTM.</p>
<p>anterolateral</p>	<p>Situado delante y en la parte lateral.</p> <p><u>Fuente:</u> DTM.</p>	<p>anterolateral</p> <p><u>Fuente:</u> TAI.</p>
<p>anteromedial</p>	<p>Situado delante y en la parte medial.</p> <p><u>Fuente:</u> DTM.</p>	<p>anteromedial</p> <p><u>Fuentes:</u> DTM y TAI.</p>
<p>ascending lumbar vein</p>	<p><i>The ascending lumbar vein is a paired structure which forms a part of the venous drainage of the lumbar vertebral column.</i></p> <ul style="list-style-type: none"> • <i>location: near midline on the side of the vertebral column in the lumbar region</i> • <i>origin and termination: continuation of the lateral sacral veins; joins the subcostal vein to form the azygos and hemiazygos veins</i> • <i>tributaries and drainage: lumbar veins, draining the lumbar spinal column</i> • <i>relations: psoas major muscle anteriorly, lumbar transverse processes posteriorly</i> <p><u>Fuente:</u> Radiopaedia (s.f.) .</p>	<p>vena lumbar ascendente</p> <p><u>Fuente:</u> TAI.</p>

aspect	Parte exterior de un cuerpo, que lo separa del medio circundante. <u>Fuente:</u> DTM.	cara <u>Fuente:</u> LR.
axillary veins	Venas profundas y gruesas de la región axilar, que se originan a la altura del borde inferior del músculo redondo mayor como continuación de la vena basílica y las venas braquiales y ascienden por la axila, mediales a la arteria homónima, hasta el borde externo de la primera costilla, donde pasan a denominarse venas subclavias. <u>Fuente:</u> DTM.	venas axilares <u>Fuente:</u> TAI.
azygos	Aplicado a una estructura anatómica: impar, sin pareja. Observación: No se usa fuera de las expresiones anatómicas «arteria ácigos» y «vena ácigos». <u>Fuente:</u> DTM.	ácigos <u>Fuente:</u> DTM.
azygos system	<i>The azygos (venous) system is a collective term given to the H-shaped configuration of the azygos, hemiazygos, accessory hemiazygos veins and left superior intercostal vein. It is responsible for draining the thoracic wall and upper lumbar region via the lumbar veins and posterior intercostal veins. It also provides important collateral circulation between the superior and inferior venae cavae should they become obstructed.</i> <u>Fuente:</u> Radiopaedia (s.f.).	sistema ácigos <u>Fuente:</u> TAI.

azygos vein

Vena toracoabdominal, de origen muy variable, que suele formarse a la altura de la duodécima vértebra dorsal por la unión de una raíz externa, formada por la anastomosis de la vena lumbar ascendente derecha con la duodécima vena intercostal, y de otra raíz interna, que procede de la vena cava inferior o de la vena renal derecha; atraviesa el pilar derecho del diafragma y asciende por el mediastino posterior hasta la altura de la cuarta vértebra dorsal, donde se incurva hacia delante sobre el hilio pulmonar derecho para formar el cayado de la ácigos y desembocar en la cara posterior de la vena cava superior.

Fuente: DTM.

vena ácigos

Fuentes: DTM y TAI.

basilic vein

Vena superficial y larga del miembro superior, que se origina en la cara interna de la red venosa dorsal de la mano, asciende por el borde cubital del antebrazo, perfora la fascia braquial en la parte media del brazo y desemboca en una vena braquial o continúa su ascenso para terminar directamente en el origen de la vena axilar.

Fuente: DTM.

vena basilica

Fuente: DTM.

blood sample

Porción de sangre que se extrae de un ser vivo (en este caso, del cuerpo humano) que se utiliza para estudiar su naturaleza, composición o estructura.

Fuente: DTM.

muestras de sangre

Fuente: *MedlinePlus en español* (U.S. National Library of Medicine 2018).

brachial arteries	<p>Arteria braquial: arteria larga, recta y superficial del miembro superior, continuación de la axilar, que desciende por la cara anteromedial del brazo hasta la fosa cubital y se bifurca en las arterias radial y cubital a la altura del cuello del radio. Además de ramas musculares, emite las arterias nutricias del húmero, humeral profunda y colaterales cubitales superior e inferior. En su descenso se acompaña de dos venas humerales y del nervio mediano, que lo cruza de fuera adentro. La porción terminal de esta arteria es el lugar donde se aplica el estetoscopio para medir la presión arterial con el esfigmomanómetro.</p> <p><u>Fuente:</u> DTM.</p>	<p>arterias braquiales</p> <p><u>Fuente:</u> DTM.</p>
brachial vein	<p><i>The brachial vein is a component of the deep venous system of the upper limb. After forming from the radial and ulnar veins, the brachial vein travels from the cubital fossa superiorly to become the axillary vein.</i></p> <p><u>Fuente:</u> Radiopaedia (s.f.).</p>	<p>vena braquial</p> <p><u>Fuente:</u> TAI.</p>
brachiocephalic trunk	<p>Tronco arterial grueso e impar del tórax, de 4 a 5 cm de longitud, que se origina como primera rama del cayado aórtico y asciende oblicuamente a la derecha para bifurcarse en las arterias subclavia y carótida primitiva del lado derecho, detrás de la articulación esternoclavicular ipsilateral.</p> <p><u>Fuente:</u> DTM.</p>	<p>tronco braquiocefálico</p> <p><u>Fuentes:</u> DTM y TAI.</p>

brachiocephalic vein	Cada uno de los dos troncos venosos (derecho e izquierdo) de la base del cuello formados por la confluencia de las venas yugular interna y subclavia por detrás del extremo esternal de la clavícula correspondiente; su trayecto es descendente, de unos 2 cm y casi vertical el derecho, y de unos 6 cm y casi horizontal el izquierdo, que se une, a la altura de la articulación entre el primer cartílago costal derecho y el esternón, con el tronco braquiocefálico derecho, para formar la vena cava superior. <u>Fuente:</u> DTM.	vena braquiocefálica <u>Fuentes:</u> DTM y TAI.
bronchial vein	<i>The bronchial veins are counterparts to the bronchial arteries and drain the bronchi, hilar structures and the mid-portion of the oesophagus.</i> <u>Fuente:</u> Radiopaedia (s.f.).	vena bronquial <u>Fuente:</u> TAI.
bypass	Desviación de la sangre, la orina, el líquido cefalorraquídeo, la bilis u otros líquidos orgánicos a través de nuevas vías, ya sean estas normales, patológicas o artificiales.	derivación <u>Fuentes:</u> DTM y TAI.
cauda equina	Conjunto, en forma de cola de caballo, de las raíces anteriores y posteriores alargadas de los nervios raquídeos lumbares, sacros y coxígeos, que rodean el filum terminale, y ocupa la cisterna subaracnoidea lumbar, que se extiende entre el borde inferior del cuerpo de la vértebra L1 y el de la S2. <u>Fuente:</u> DTM.	cauda equina <u>Fuente:</u> DTM.
cecum	Porción inicial del intestino grueso de forma sacular, en la que desemboca el íleon. Situado en la fosa ilíaca derecha, se continúa con el colon ascendente y de su cara posteromedial nace el apéndice vermiforme. <u>Fuente:</u> DTM.	ciego <u>Fuente:</u> DTM y TAI.

cephalic veins

Vena céfalica: vena superficial y larga del miembro superior que se origina en la base del pulgar sobre la tabaquera anatómica como continuación de la red venosa dorsal de la mano, asciende por la cara anterolateral del antebrazo y por la cara lateral del bíceps braquial hasta el surco deltopectoral y, tras perforar la fascia clavipectoral, desemboca en la vena axilar. Lugar frecuente para la extracción de sangre o la inyección intravenosa en el antebrazo, cerca del codo.

Fuente: DTM.

vena cefálica

Fuente: DTM.

clinical note

Mensaje breve relacionado con aspectos prácticos de la medicina.

Fuente: *Diccionario de la lengua española* (RAE 2014) (adaptación).

nota clínica

Fuente: *Atlas de puntos clave musculares en la práctica clínica* (Pleguezuelos 2008).

common carotid artery

Arteria gruesa y principal del cuello que se bifurca en las arterias carótidas externa e interna a la altura de la tercera o cuarta vértebras cervicales. Las arterias carótidas primitivas de ambos lados ascienden verticalmente por el cuello envueltas en la vaina carotídea y muestran una dilatación, el seno carotídeo, en su porción terminal. A diferencia de la carótida primitiva derecha, rama del tronco braquiocefálico, la izquierda nace del cayado aórtico, presenta un trayecto intratorácico y es más larga.

Fuente: DTM.

arteria carótida común

Fuentes: DTM y TAI.

common iliac vein	<p>Las venas ilíacas comunes drenan la pelvis, los genitales externos y los miembros inferiores</p> <p>Se forman por la unión de las venas ilíacas internas y externas delante de la articulación sacroilíaca y confluyen delante de la quinta vértebra lumbar para originar la vena cava inferior. La ilíaca común derecha es mucho más corta y también más vertical que la izquierda, puesto que la vena cava inferior se encuentra a la derecha de la línea media.</p> <p><u>Fuente:</u> <i>Principles of anatomy and physiology</i> (Tortora y Derrickson 2016) (adaptación).</p>	<p>vena ilíaca común</p> <p><u>Fuente:</u> TAI.</p>
common palmar digital vein	<p>Venas procedentes de los arcos venosos palmares superficiales que drenan las venas digitales palmares propias de los dedos.</p> <p><u>Fuente:</u> <i>Principles of anatomy and physiology</i> (Tortora y Derrickson 2016) (adaptación).</p>	<p>vena digital palmar común</p> <p><u>Fuente:</u> TAI.</p>
deep palmar venous arch	<p>Los arcos venosos palmares profundos son unas redes venosas en forma de arco localizadas en la parte más profunda de la palma de las manos. Drenan las venas metacarpianas palmares y desembocan en las venas radiales.</p> <p><u>Fuente:</u> <i>Principles of anatomy and physiology</i> (Tortora y Derrickson 2016) (adaptación).</p>	<p>arco venoso palmar profundo</p> <p><u>Fuente:</u> TAI.</p>
deep vein	<p>Cada una de las venas del sistema venoso profundo o intraaponeurótico de la circulación mayor, que suelen acompañar a las arterias homónimas y forman anastomosis frecuentes con las venas superficiales.</p> <p><u>Fuente:</u> DTM.</p>	<p>venas profundas</p> <p><u>Fuentes:</u> DTM y TAI.</p>
diaphragm	<p>Músculo estriado, delgado, plano e impar, que separa el tórax del abdomen y constituye el principal músculo de la respiración (inspiración).</p> <p><u>Fuente:</u> DTM.</p>	<p>diafragma</p> <p><u>Fuentes:</u> DTM y TAI.</p>
digital	<p>Relativo a los dedos. Sin.: dactilar</p> <p><u>Fuente:</u> LR.</p>	<p>digital /es</p> <p><u>Fuentes:</u> DTM y TAI.</p>

dorsal	Situado en la parte dorsal o posterior del cuerpo, es decir, por detrás del plano coronal o frontal, o detrás de otra estructura corporal. <u>Fuente:</u> DTM (adaptación).	dorsal <u>Fuentes:</u> TAI y LR.
dorsal digital vein	Las venas digitales dorsales son las venas que discurren por los lados de los dedos. <u>Fuente:</u> <i>Principles of anatomy and physiology</i> (Tortora y Derrickson 2016) (adaptación).	vena digital dorsal <u>Fuente:</u> TAI.
dorsal metacarpal vein	Las venas metacarpianas dorsales son venas del dorso de la mano que drenan sangre de las venas digitales dorsales y desembocan en la red venosa dorsal de la mano o arco venoso dorsal. <u>Fuente:</u> <i>Principles of anatomy and physiology</i> (Tortora y Derrickson 2016) (adaptación).	vena metacarpiana dorsal <u>Fuente:</u> TAI.
dorsal venous network of the hand (dorsal venous arch)	Red de venas superficiales situada en el dorso de las manos. <u>Fuente:</u> <i>Principles of anatomy and physiology</i> (Tortora y Derrickson 2016) (adaptación).	red venosa dorsal derecha de la mano (arco venoso dorsal) <u>Fuente:</u> TAI.
dorsum	Región posterior o, en ocasiones, superior de una estructura anatómica. <u>Fuente:</u> DTM.	dorso <u>Fuente:</u> DTM.
esophageal vein	Las venas esofágicas son pequeñas venas procedentes del esófago que desembocan en las venas ácigos y hemiácigos. Las venas bronquiales también reciben sangre de las venas esofágicas. <u>Fuentes:</u> <i>Principles of anatomy and physiology</i> (Tortora y Derrickson 2016) y <i>Fundamentos de anatomía con orientación clínica</i> (Moore y Agur 2003) (adaptación).	vena esofágica

<p>external iliac vein</p>	<p>Las venas ilíacas externas son venas que drenan la cara anterior de la pared abdominal inferior, el músculo cremáster en los varones, y los genitales externos y el miembro inferior. Acompañan a las arterias ilíacas internas. Nacen en los ligamentos inguinales como prolongación de las venas femorales. Terminan delante de las articulaciones sacroilíacas, donde se unen con las venas ilíacas internas para formar las venas ilíacas comunes</p> <p><u>Fuente:</u> <i>Principles of anatomy and physiology</i> (Tortora y Derrickson 2016) (adaptación).</p>	<p>vena ilíaca externa</p> <p><u>Fuente:</u> TAI.</p>
<p>external jugular vein</p>	<p>Vena superficial del cuello que se origina detrás del ángulo de la mandíbula por la unión entre la rama posterior de la vena retromandibular y la vena auricular posterior, desciende por fuera del músculo esternocleidomastoideo y desemboca en la confluencia venosa yugulosubclavia o en la vena subclavia.</p> <p><u>Fuente:</u> DTM.</p>	<p>vena yugular externa</p> <p><u>Fuente:</u> DTM.</p>
<p>external jugular vein</p>	<p><i>The posterior division of the retromandibular vein and posterior auricular vein unite to form the external jugular vein at the angle of the mandible.</i></p> <p><i>It courses inferiorly in the subcutaneous anterolateral neck, deep to platysma but superficial to sternocleidomastoid, before piercing the deep cervical fascia, normally posterior to the clavicular head of the sternocleidomastoid, to drain into the subclavian vein.</i></p> <p><u>Fuente:</u> Radiopaedia (s.f.).</p>	<p>vena yugular externa</p> <p><u>Fuente:</u> TAI.</p>

femoral vein

Las venas femorales son venas que drenan las regiones siguientes: piel, ganglios linfáticos, músculos y huesos del muslo, y genitales externos. Acompañan a las arterias femorales y son una prolongación de las venas poplíteas justo por encima de la rodilla, donde las venas atraviesan el hiato del músculo aductor mayor. Ascenden en la profundidad del músculo sartorio y emergen por debajo del músculo en el triángulo femoral de la extremidad proximal del muslo. Reciben las venas femorales profundas y las venas safenas mayores justo antes de penetrar en la pared abdominal. Pasan por debajo del ligamento inguinal y entran en la región abdominopélvica, donde se convierten en las venas ilíacas externas.

Fuente: *Principles of anatomy and physiology* (Tortora y Derrickson 2016) (adaptación).

vena femoral

Fuente: TAI.

forearm

Región del miembro superior comprendida entre el codo y la muñeca.

Fuente: DTM.

antebrazo

Fuente: DTM.

fundus of stomach

Porción superior dilatada del estómago, que se relaciona con la cúpula izquierda del diafragma y está limitada inferiormente por el plano horizontal del orificio cardial. en general, la porción superior del fondo alcanza el nivel del quinto espacio intercostal izquierdo.

Fuente: *Fundamentos de anatomía con orientación clínica* (Moore y Agur 2003).

fondo del estómago

Fuente: *Fundamentos de anatomía con orientación clínica* (Moore y Agur 2003).

gallbladder	<p>Bolsa piriforme, dilatada y contráctil, de 8 a 12 cm de longitud, situada en la fosa cólica de la cara visceral del hígado. Consta de fondo, cuerpo y cuello, que se continúa con el conducto cólico. A veces, sobre la cara anterior de la vesícula, inmediatamente proximal al cuello, el cuerpo presenta una dilatación sacular conocida como bolsa de Hartmann. La pared de la vesícula biliar se compone de tres túnicas: la túnica mucosa, formada por un epitelio prismático simple y un corion rico en vasos sanguíneos y linfáticos; la túnica muscular, constituida por fibras musculares lisas longitudinales, oblicuas y circulares entrecruzadas, y la túnica serosa en su superficie libre. El epitelio de la vesícula se evagina formando divertículos característicos que alcanzan la túnica muscular. La vesícula actúa como reservorio y órgano concentrador de la bilis.</p> <p><u>Fuente:</u> DTM.</p>	<p>vesícula biliar</p> <p><u>Fuentes:</u> DTM y TAI.</p>
gastric vein	<p>Las venas gástricas derecha e izquierda son tributarias de la vena porta hepática. Emergen del estómago y se unen a la vena porta hepática.</p> <p><u>Fuente:</u> <i>Principles of anatomy and physiology</i> (Tortora y Derrickson 2016) (adaptación).</p>	<p>vena gástrica</p> <p><u>Fuente:</u> TAI.</p>
gastrointestinal tract	<p>Parte del aparato digestivo consistente en un largo tubo replegado formado por la boca, la faringe, el esófago, el estómago, el intestino delgado, el intestino grueso, el recto y el ano.</p> <p><u>Fuente:</u> DTM.</p>	<p>tubo gastrointestinal</p> <p><u>Fuente:</u> hilo de debate del foro de la asignatura SBA033 - Prácticas Profesionales (2016-2017).</p>

<p>gonadal vein</p>	<p>Las venas gonadales ascienden junto a las arterias gonadales a lo largo de la pared abdominal posterior. En el varón, se llaman venas testiculares y drenan los testículos. En la mujer, se denominan venas ováricas y drenan los ovarios.</p> <p><u>Fuente:</u> <i>Principles of anatomy and physiology</i> (Tortora y Derrickson 2016) (adaptación).</p>	<p>vena gonadal</p> <p><u>Fuente:</u> TAI.</p>
<p>greater curvature of stomach</p>	<p>La curvatura mayor del estómago es la que forma el borde convexo más largo del estómago.</p> <p><u>Fuente:</u> <i>Fundamentos de anatomía con orientación clínica</i> (Moore y Agur 2003).</p>	<p>curvatura mayor del estómago</p> <p><u>Fuente:</u> <i>Fundamentos de anatomía con orientación clínica</i> (Moore y Agur 2003).</p>
<p>greater omentum</p>	<p>Epiplón que se extiende desde la curvatura mayor del estómago hasta el colon transversal; consta de una hoja anterior que desciende desde el estómago por delante de las asas del intestino delgado, se refleja hacia arriba para constituir la hoja posterior del epiplón y asciende hasta el colon transversal, donde termina. Ambas hojas se fusionan entre sí para formar el delantal de los epiplones, y entre ambas hojas se almacena grasa y se encuentran numerosos vasos.</p> <p><u>Fuente:</u> DTM.</p>	<p>epiplón mayor</p> <p><u>Fuentes:</u> DTM y TAI.</p>
<p>greater sciatic notch</p>	<p>Escotadura profunda del borde posterior del hueso ilíaco entre la espina ilíaca posteroinferior y la espina ciática.</p> <p><u>Fuente:</u> DTM.</p>	<p>escotadura ciática mayor</p> <p><u>Fuente:</u> DTM.</p>

hemiazygos vein	<p>Vena del tórax que suele originarse por confluencia de una raíz externa, formada por la unión de la vena ácigos y la vena lumbar ascendente izquierda con la duodécima vena intercostal, y de una raíz interna, procedente de una anastomosis de la vena renal izquierda con la vena lumbar subyacente. Ascende por el mediastino posterior atravesando el pilar izquierdo del diafragma y colocándose por detrás de la aorta; a la altura de la octava vértebra dorsal, se incurva a la derecha, cruza la línea media y desemboca en la vena ácigos.</p> <p><u>Fuente:</u> DTM.</p>	vena hemiacigos <u>Fuentes:</u> DTM y TAI.
hepatic portal vein	<p>The hepatic portal vein is a blood vessel that supplies blood from the gastrointestinal tract and spleen to the capillary beds of the liver. The hepatic portal vein is one of two main blood supplies to the liver, transporting approximately 75% of the blood that reaches the liver.</p> <p><u>Fuente:</u> <i>Hepatic portal vein</i> (Nature International Journal of Science 2018)</p>	vena porta hepatica <u>Fuente:</u> TAI.
hepatic vein	<p>Venas hepáticas: cada una de las venas de los grupos venosos superior o inferior del hígado. De ordinario, hay dos o tres. Drenan los capilares sinusoidales del hígado, que recogen sangre venosa de los capilares de los órganos gastrointestinales a través de la vena porta hepática</p> <p><u>Fuente:</u> DTM y <i>Principles of anatomy and physiology</i> (Tortora y Derrickson 2016) (adaptación).</p>	vena hepática <u>Fuentes:</u> DTM y TAI.
ileum	<p>Parte terminal, la más larga, del intestino delgado, de 3,5 m de longitud, que se extiende desde el yeyuno hasta el ciego; está unida a la pared abdominal posterior por el mesenterio, que le confiere gran movilidad.</p> <p><u>Fuente:</u> DTM.</p>	íleon <u>Fuente:</u> DTM.

inferior mesenteric vein	Vena impar del abdomen que continúa las venas rectales superiores, sigmoideas y cólica izquierda y acompaña a la arteria homónima durante gran parte de su trayecto. Habitualmente se une a la vena esplénica para formar el tronco esplenomesaraico. <u>Fuente:</u> DTM.	vena mesentérica inferior <u>Fuentes:</u> DTM y TAI.
inferior phrenic vein	Emergen de la superficie inferior del diafragma. La vena frénica inferior izquierda suele enviar una tributaria para la vena suprarrenal, la cual se vacía en la vena renal izquierda, y otra tributaria para la vena cava inferior. La vena frénica inferior derecha drena en la vena cava inferior. <u>Fuente:</u> <i>Principles of anatomy and physiology</i> (Tortora y Derrickson 2016) (adaptación).	vena frénica inferior <u>Fuente:</u> TAI.
inferior vena cava	Vena gruesa y principal del abdomen, con un recorrido retroperitoneal largo y un trayecto intratorácico breve, que se forma por la confluencia de las venas ilíacas primitivas a la altura de la quinta vértebra lumbar, asciende a la derecha de la aorta abdominal y desemboca en la parte posteroinferior de la aurícula derecha tras perforar el centro frénico del diafragma y el pericardio fibroso. Transporta la sangre de todas las estructuras infradiafragmáticas. <u>Fuente:</u> DTM.	vena cava inferior <u>Fuentes:</u> DTM y TAI.
inguinal ligament	Borde inferior libre y reflejado de la aponeurosis del oblicuo externo, tendido a modo de puente sobre el hueso ilíaco, desde la espina ilíaca anterosuperior hasta el tubérculo púbico, que constituye el techo del triángulo de Scarpa y el suelo del conducto inguinal. <u>Fuente:</u> DTM.	ligamento inguinal <u>Fuente:</u> TAI.
integument	Revestimiento externo del cuerpo formado por la piel y sus anejos (pelos, uñas y glándulas). <u>Fuente:</u> DTM.	tegumento Sin.: tegumento común <u>Fuente:</u> DTM.

intercostal space	Cada uno de los espacios delimitados entre dos costillas o cartílagos costales contiguos, que contienen los músculos intercostales y los elementos del paquete neurovascular. <u>Fuente:</u> DTM.	espacio intercostal <u>Fuente:</u> DTM y TAI.
intercostal superior vein	Las venas intercostales superiores son dos venas que drenan el segundo, el tercer y el cuarto espacio intercostal. La vena intercostal superior derecha drena la segunda, la tercera y la cuarta vena intercostal posterior, en la mitad derecha del cuerpo. Desemboca en el sistema ácigos. La vena intercostal superior izquierda drena la segunda y la tercera vena intercostal, en la mitad izquierda del cuerpo. <u>Fuente:</u> <i>Principles of anatomy and physiology</i> (Tortora y Derrickson 2016) (adaptación).	vena intercostal superior <u>Fuente:</u> TAI.
internal	De dentro o situado en la parte de dentro. Sin.: interior. <u>Fuente:</u> DTM.	interno/a <u>Fuentes:</u> DTM y TAI.
internal iliac artery	Arteria corta, gruesa y principal de la pelvis, una de las dos ramas terminales de la arteria ilíaca primitiva, que desciende hasta el borde superior de la escotadura ciática mayor, donde se divide en los troncos anterior y posterior. Del tronco anterior nacen ramas parietales (arterias obturatriz, glútea inferior y pudenda interna) y viscerales (umbilical, vesical inferior en el hombre, o vaginal en la mujer, deferencial en el hombre, o uterina en la mujer, y rectal media) y del posterior, solo ramas parietales (arterias glútea superior, iliolumbar, sacras laterales). Observación: Entre anatomistas se usa de modo preferente «arteria ilíaca interna». <u>Fuente:</u> DTM.	arteria ilíaca interna <u>Fuente:</u> DTM.

<p>internal iliac vein</p>	<p>Las venas ilíacas internas son venas que drenan los músculos de la pared pélvica y la región glútea, las vísceras pélvicas y los genitales externos. Nacen cerca de la porción superior de la escotadura ciática mayor y discurren mediales a sus arterias correspondientes.</p> <p><u>Fuente:</u> <i>Principles of anatomy and physiology</i> (Tortora y Derrickson 2016) (adaptación).</p>	<p>vena ilíaca interna</p> <p><u>Fuente:</u> TAI.</p>
<p>internal jugular vein</p>	<p>Vena principal de la cabeza y del cuello que continúa el seno sigmoideo en la fosa yugular, desciende envuelta, con el nervio vago, en la vaina carotídea por dentro del esternocleidomastoideo y termina en la base del cuello uniéndose a la vena subclavia homolateral para formar el tronco venoso braquiocefálico correspondiente, por detrás de la articulación esternoclavicular. En sus extremos superior e inferior presenta sendas dilataciones o bulbos.</p> <p><u>Fuente:</u> DTM.</p>	<p>vena yugular interna</p> <p><u>Fuente:</u> DTM.</p>
<p>internal jugular vein</p>	<p><i>It is formed by the union of inferior petrosal and sigmoid dural venous sinuses in or just distal to the jugular foramen (forming the jugular bulb). It descends in the carotid sheath with the internal carotid artery. The vagus nerve (CN X) lies between the two.</i></p> <p><i>After receiving tributaries from the face and neck (listed below) it continues to descend before descending into the thorax, usually posterior to the space between the two heads of the sternocleidomastoid muscle, before uniting with the subclavian vein to form the brachiocephalic vein.</i></p> <p><u>Fuente:</u> Radiopaedia (s.f.).</p>	<p>vena yugular interna</p> <p><u>Fuente:</u> TAI.</p>
<p>lateral</p>	<p>1. De un lado o relacionado con él.</p> <p>2. Que está situado a un lado.</p> <p><u>Fuente:</u> DTM.</p>	<p>lateral</p> <p>Sin.: externa</p> <p><u>Fuentes:</u> LR y pautas TD</p>

<p>lesser curvature of stomach</p>	<p>La curvatura menor del estómago es la que forma el borde cóncavo más corto del estómago. <u>Fuente:</u> <i>Fundamentos de anatomía con orientación clínica</i> (Moore y Agur 2003).</p>	<p>curvatura inferior del estómago <u>Fuente:</u> Moore, Keith L. y Agur, Anne M. R. <i>Fundamentos de anatomía con orientación clínica</i>. Ed. Médica Panamericana, 2ª edición, 2003.</p>
<p>lesser omentum</p>	<p>Epiplón que se extiende desde la curvatura menor del estómago y primera porción del duodeno hasta el hilio hepático. Entre sus dos hojas, anterior y posterior, discurren el colédoco, la arteria hepática y la vena porta. <u>Fuente:</u> DTM.</p>	<p>epiplón menor <u>Fuentes:</u> DTM y TAI.</p>
<p>limb</p>	<p>Cada una de las partes del cuerpo de un vertebrado que se articulan con el tronco. En el cuerpo humano se distinguen cuatro miembros: dos superiores y dos inferiores. <u>Fuente:</u> DTM.</p>	<p>miembro Sin.: extremidad <u>Fuente:</u> Pautas TD</p>
<p>liver</p>	<p>Glándula mixta anfícrina, exocrina y endocrina, la mayor del cuerpo, impar, asimétrica y de color rojo oscuro, situada en la parte superior del abdomen, debajo del diafragma, y dividida en cuatro lóbulos: derecho, izquierdo, cuadrado y caudado o de Spiegel. <u>Fuente:</u> DTM (adaptación).</p>	<p>hígado <u>Fuentes:</u> DTM y TAI.</p>

lower body	<p>Mitad del cuerpo situada debajo del diafragma.</p> <p>Fuente: este hilo del «foro de la Policlínica» de la asignatura SBA033 - Prácticas Profesionales (2016-2017) (adaptación).</p>	<p>mitad inferior del cuerpo</p> <p>Fuente: este hilo del «foro de la Policlínica» de la asignatura SBA033 - Prácticas Profesionales (2016-2017).</p>
lower limb	<p>Extremidad articulada que se une inferolateralmente al tronco por la cintura pélvica y comprende las regiones del muslo, la pierna y el pie. Cumple funciones de locomoción y sustentación del cuerpo en la posición bípeda, y sus huesos, músculos y articulaciones son más robustos que los del miembro superior. Observación: No debe confundirse con «pierna».</p> <p>Sin.: extremidad inferior.</p> <p>Fuente: DTM.</p>	<p>extremidad inferior</p> <p>Fuentes: DTM y pautas TD.</p>
lumbar vein		
median antebrachial vein	<p><i>The median antebrachial vein is a superficial vein of the anterior forearm that drains the superficial structures of the forearm and wrist between the basilic and cephalic veins. It ascends to the cubital fossa where it usually drains into the medial cephalic and median basilic veins (collectively the median cubital vein) in an inverted Y-shaped configuration.</i></p> <p>Fuente: Radiopaedia (s.f.).</p>	<p>vena antebraquial mediana</p> <p>Fuente: TAI.</p>

median cubital vein	<i>The median cubital vein is the superficial vein overlying the bicipital aponeurosis in the roof of the cubital fossa, commonly cannulated for intravenous access. It variably forms as either a H or M type pattern joining the median antebrachial, basilic and cephalic veins. If a M-shaped pattern, each limb of the vein may be described as median cephalic and median basilic veins separately.</i> <u>Fuente:</u> Radiopaedia (s.f).	vena mediana cubital <u>Fuente:</u> TAI.
median cubital veins	Venas superficiales de las extremidades superiores que conectan la vena basílica con la vena cefálica. <u>Fuentes:</u> <i>Diccionario Enciclopédico Ilustrado de Medicina Dorland</i> (Dorland 2005) y <i>Principles of anatomy and physiology</i> (Tortora y Derrickson 2016) (adaptación).	venas medianas cubitales <u>Fuente:</u> TAI.
mediastinal vein	Las venas mediastínicas son venas localizadas en el la zona del mediastino que desembocan en la vena ácigos (en la mitad derecha del cuerpo) y en la vena hemiacigos accesoria (en la mitad izquierda del cuerpo). <u>Fuentes:</u> DTM; <i>Principles of anatomy and physiology</i> (Tortora y Derrickson 2016) (adaptación), y <i>Fundamentos de anatomía con orientación clínica</i> (Moore y Agur 2003) (adaptación).	vena mediastínica <u>Fuente:</u> TAI.
metacarpal	Del metacarpo (región de la mano comprendida entre el carpo y los dedos, cuyo esqueleto se halla constituido por los cinco metacarpianos) o relacionado con él. <u>Fuente:</u> DTM.	metacarpiano <u>Fuente:</u> TAI.
middle of arm	Parte del brazo que equidista de sus extremos. Sin.: centro. <u>Fuente:</u> DTM (adaptación).	centro del brazo <u>Fuente:</u> DTM.

middle sacral vein	La vena sacra media constituye parte de las vías de drenaje venoso desde la pelvis menor. Desemboca en la vena ilíaca común izquierda. <u>Fuentes:</u> <i>Fundamentos de anatomía con orientación clínica</i> (Moore y Agur 2003), y <i>Principles of anatomy and physiology</i> (Tortora y Derrickson 2016) (adaptación).	vena sacra media <u>Fuente:</u> TAI.
ovarian vein	Las venas testiculares son las venas gonadales de la mujer, que drenan los ovarios. La vena ovárica izquierda se une a la vena renal izquierda, y la vena ovárica derecha, a la vena cava inferior. <u>Fuente:</u> <i>Principles of anatomy and physiology</i> (Tortora y Derrickson 2016) (adaptación).	vena ovárica <u>Fuentes:</u> DTM y TAI.
palmar	De la palma de la mano o relacionado con ella. <u>Fuente:</u> DTM.	palmar/es <u>Fuentes:</u> DTM y TAI.
palmar digital vein	Venas superficiales situadas en los dedos de las manos que desembocan en los plexos venosos palmares. <u>Fuente:</u> <i>Principles of anatomy and physiology</i> (Tortora y Derrickson 2016) (adaptación).	vena digital palmar <u>Fuente:</u> TAI.
palmar metacarpal vein	Las venas metacarpianas palmares son pequeñas venas profundas situadas en las manos que desembocan en los arcos venosos palmares profundos. <u>Fuente:</u> <i>Principles of anatomy and physiology</i> (Tortora y Derrickson 2016) (adaptación).	vena metacarpiana palmar <u>Fuente:</u> TAI.
palmar venous plexus	Red de venas superficiales situada en la palma de las manos. <u>Fuente:</u> <i>Principles of anatomy and physiology</i> (Tortora y Derrickson 2016) (adaptación).	plexo venoso palmar <u>Fuente:</u> TAI.
palms	Palm: cara anterior, flexora y algo cóncava de la mano, que se extiende desde la muñeca hasta la raíz de los dedos y en la que se distinguen las eminencias tenar e hipotenar. Sin.: palma de la mano. <u>Fuente:</u> DTM.	Palmas <u>Fuentes:</u> DTM y TAI.

<p>pancreas</p>	<p>Glándula mixta anficrina, multilobulada, de 12 a 20 cm de longitud y color entre blanco grisáceo y rosado claro, que se halla en la región posterior del abdomen, en situación retroperitoneal, por delante de las vértebras L1 y L2, entre el duodeno y el bazo. Consta de cabeza, cuerpo y cola. La porción exocrina está constituida por adenómeros acinosos o tubuloacinosos de tipo seroso que segregan tripsina, lipasa y amilasa y las vierten a través de los conductos intralobulillares e interlobulillares y los colectores de Wirsung y de Santorini en el duodeno. Los islotes de Langerhans, cuyas células producen insulina, glucagón y somatostatina, constituyen el componente endocrino del páncreas y se distribuyen por todo el órgano pero son especialmente abundantes en la cola.</p> <p><u>Fuente:</u> DTM.</p>	<p>páncreas</p> <p><u>Fuentes:</u> DTM y TAI.</p>
<p>pericardial vein</p>	<p>Las venas pericárdicas son pequeñas venas procedentes del pericardio que desembocan en la vena ácigos.</p> <p><u>Fuente:</u> <i>Principles of anatomy and physiology</i> (Tortora y Derrickson 2016) (adaptación).</p>	<p>vena pericárdica</p> <p><u>Fuente:</u> TAI.</p>
<p>peritoneal</p>	<p>Del peritoneo o relacionado con él.</p> <p><u>Fuente:</u> DTM.</p>	<p>peritoneal</p> <p><u>Fuentes:</u> DTM y TAI.</p>

phrenic nerve	<p>Nervio motor del diafragma, rama del plexo cervical, que lleva fibras principalmente del nervio raquídeo C4, a las que normalmente acompañan fibras de C3 y C5, que convergen y se unen en el borde lateral del músculo escaleno anterior; el nervio desciende por delante del músculo escaleno anterior, al que cruza, y pasa al tórax entre los vasos subclavios delante de la arteria; penetra en el mediastino superior, donde se sitúa lateral al nervio vago, en el lado derecho, lateral al tronco venoso braquiocefálico y a la vena cava superior y, en el lado izquierdo, anterior a la arteria subclavia, cruzando el cayado aórtico por delante del nervio vago; pasa, por delante de los pedículos pulmonares, al mediastino medio y, así, alcanza el diafragma, en el que penetra y al que inerva. Con el nervio frénico, discurren fibras sensitivas viscerales generales para la pleura mediastínica y diafragmática, el pericardio y el peritoneo hepático y biliar.</p> <p><u>Fuente:</u> DTM.</p>	<p>nervio frénico <u>Fuentes:</u> DTM y TAI.</p>
<p>posterior intercostal vein</p>	<p>Las venas intercostales posteriores son venas que drenan los espacios intercostales. Hay 11 venas intercostales posteriores a ambos lados. Estas se anastomosan con las venas intercostales anteriores (tributarias de las venas torácicas internas). Cuando se aproximan a la columna vertebral, las venas intercostales posteriores reciben una rama posterior, la cual acompaña al ramo posterior del nervio espinal de este nivel y una vena intervertebral formando el plexo venoso vertebral. La mayoría de las venas intercostales posteriores (4-11) finalizan en el sistema venoso ácigos/hemiácigos.</p> <p><u>Fuente:</u> <i>Fundamentos de anatomía con orientación clínica</i> (Moore y Agur 2003).</p>	<p>vena intercostal posterior <u>Fuente:</u> TAI.</p>
posteromedial	<p>Situado detrás y en la parte medial. <u>Fuente:</u> DTM.</p>	<p>posteromedial <u>Fuentes:</u> DTM y TAI.</p>

proper palmar digital vein Las venas digitales palmares propias son pequeñas venas profundas que se encuentran en las manos. Desembocan en las venas digitales palmares comunes.
vena digital palmar propia
Fuente: TAI.
Fuente: *Principles of anatomy and physiology* (Tortora y Derrickson 2016) (adaptación).

radial side Radial: referido al antebrazo o a la mano: situado en el lado externo.
 Lado (*side*): cada una de las caras de un objeto.
 Observación: en el texto, se utilizó el término «superficie» como sinónimo de «lado».
Fuente: DTM.
superficie radial
Fuentes: hilo del Foro de traducción Grupo 6 de la asignatura SBA033 - Prácticas Profesionales (2016-2017).

radial vein *The radial vein is one of the two major deep veins of the forearm, along with the ulnar vein. As is usual in the upper and lower limbs, there are often two veins (venae comitantes) that run on either side of the radial artery and anastomose freely with each other. It forms in the hand from the deep palmar venous arch. As it ascends in the lateral aspect of the anterior compartment of the forearm, it receives numerous tributaries that accompany the respective branches of the radial artery. The radial vein terminates in the cubital fossa where it joins the ulnar vein to form the brachial vein. The radial vein drains the lateral structures of the forearm, but little of the hand.*
Fuente: Radiopaedia (s.f.).
vena radial
Fuente: TAI.

renal artery	Arteria par gruesa, horizontal y corta del abdomen que se origina en la aorta abdominal, a la altura de la primera o segunda vértebras lumbares, y se dirige al hilio renal, donde se divide en ramas segmentarias que rodean la pelvis renal y penetran en el parénquima. Además, emite la arteria suprarrenal inferior y ramas ureterales. <u>Fuente:</u> DTM.	arteria renal <u>Fuentes:</u> DTM y TAI.
renal vein	Las venas renales son venas que drenan los riñones. Discurren por delante de las arterias renales. La vena renal izquierda es más larga que la derecha y pasa por delante de la aorta abdominal. En esta vena drenan las venas testicular (u ovárica) izquierda, la frénica inferior izquierda y normalmente la suprarrenal izquierda. La vena renal derecha desemboca en la vena cava inferior, posterior al duodeno. <u>Fuente:</u> <i>Principles of anatomy and physiology</i> (Tortora y Derrickson 2016) (adaptación).	vena renal <u>Fuente:</u> TAI.
sacroiliac joint	Anfidartrosis entre las carillas auriculares del sacro y del ilion, que estabiliza la unión entre el tronco y la extremidad inferior y transmite a esta última el peso de la columna vertebral. Esta articulación facilita la expulsión fetal durante el parto. <u>Fuente:</u> DTM.	articulación sacroilíaca <u>Fuente:</u> DTM.
sinusoidal capillary	Capilar que presenta poros intercelulares y transcelulares de 0,5 a 3 μm . Sus células endoteliales se asocian mediante uniones comunicantes y zónulas ocluyentes, y contienen gran número de vesículas de micropinocitosis y lisosomas. La membrana basal está muy poco desarrollada o ausente, y los pericitos son muy escasos. Existen sinusoides en el hígado (capilares sinusoides del hígado) y los órganos hematopoyéticos y endocrinos. <u>Fuente:</u> DTM (adaptación).	capilar sinusoidal <u>Fuente:</u> DTM.

spinal cord	Parte del sistema nervioso central situada dentro del conducto raquídeo. <u>Fuente:</u> DTM (adaptación).	médula espinal <u>Fuente:</u> DTM.
spinal nerve	Cada uno de los nervios mixtos que, en número de 31 pares (8 cervicales, 12 torácicos, 5 lumbares, 5 sacros y 1 coccígeo), emergen a cada lado de la médula espinal. Están formados por la unión de una raíz anterior (raíz motora) y otra posterior (raíz sensitiva), en la que se encuentra el abultamiento del ganglio raquídeo. Tras salir por el agujero intervertebral, se dividen en una rama posterior y otra anterior; aquella proporciona inervación a los músculos, piel y articulaciones del dorso del cuello y tronco, y la rama anterior, a los músculos, piel y articulaciones de las extremidades y de las regiones anterolaterales del cuello y tronco. Con los nervios raquídeos discurren fibras sensitivas y motoras somáticas destinadas a estas estructuras, y sensitivas y motoras viscerales generales destinadas a las vísceras. <u>Fuente:</u> DTM.	nervio raquídeo <u>Fuente:</u> DTM.

spleen

Órgano hemolinfático del abdomen, intraperitoneal, situado en el hipocondrio izquierdo, bajo el hemidiafragma izquierdo, detrás y por fuera del estómago, delante y por encima del riñón izquierdo y por dentro de la novena a undécima costillas. Está constituido por una cápsula fibrosa que rodea a un parénquima blando y friable (pulpa) que se distribuye en una trama reticular. Se distingue entre la pulpa blanca, formada por elementos linfoides que se acumulan alrededor de los vasos arteriales constituyendo las vainas periarteriales y los corpúsculos de Malpighi, y la pulpa roja, formada por elementos sanguíneos que ocupan el resto de la trama reticular. Además de contribuir a la hematopoyesis fetal, participa en la fagocitosis eritrocítica, el reconocimiento antigénico, la producción de anticuerpos y la eliminación de la circulación de partículas recubiertas de anticuerpos. Este reservorio sanguíneo no resulta imprescindible para la vida pero, dada su ubicación superficial, es muy vulnerable a los traumatismos.

Fuente: DTM.

bazo

Fuentes: DTM y TAI.

splenic vein

Vena abdominal gruesa y rectilínea, formada en el hilio esplénico por la confluencia de las venas intraesplénicas. Habitualmente recibe a la vena mesentérica inferior para formar el tronco esplenomesaraico, que, uniéndose a la vena mesentérica superior, forma la vena porta.

Fuente: DTM.

vena esplénica

Fuentes: DTM y TAI.

subclavian artery	<p>Arteria gruesa del mediastino superior y de la base del cuello, origen de todas las arterias del miembro superior, que recorre la fosa supraclavicular entre los músculos escalenos hasta llegar al vértice de la axila, donde se continúa como arteria axilar. La arteria subclavia derecha nace del tronco braquiocefálico y la izquierda, del cayado aórtico, después de la carótida primitiva izquierda. La porción cervical preescalénica da origen a la arteria vertebral, la arteria mamaria interna, el tronco tirocervical y el tronco costocervical, y la postescalénica y, menos veces, la interescalénica, a la arteria dorsal de la escápula.</p> <p><u>Fuente:</u> DTM.</p>	<p>arteria subclavia <u>Fuentes:</u> DTM y TAI.</p>
subclavian vein	<p>Vena del cuello que continúa a la vena axilar por debajo y detrás del músculo subclavio, y desemboca en la vena yugular interna detrás de la articulación esternoclavicular, para formar el tronco venoso braquiocefálico.</p> <p><u>Fuente:</u> DTM.</p>	<p>vena subclavia <u>Fuentes:</u> DTM y TAI.</p>
subcostal vein	<p><i>A vein which courses superiorly on the right side of the thoracic vertebrae to the level of the fourth posterior intercostal vein, where it passes in front of the rood of the lung to empty into the superior vena cava just before this vessel enters the pericardial sac.</i></p> <p><u>Fuente:</u> <i>Netter Collection of Medical Illustrations: Respiratory System E-Book</i> (Kaminsky 2011).</p>	<p>vena subcostal <u>Fuente:</u> TAI.</p>
superficial palmar venous arch	<p>Los arcos venosos palmares superficiales son unas redes venosas en forma de arco localizadas en la parte superior de la palma de las manos. Drenan las venas digitales palmares comunes y las venas digitales palmares propias de los dedos. Desembocan en las venas cubitales.</p> <p><u>Fuente:</u> <i>Principles of anatomy and physiology</i> (Tortora y Derrickson 2016) (adaptación).</p>	<p>arco venoso palmar superficial <u>Fuente:</u> TAI.</p>

superficial vein	Cada una de las venas del sistema venoso superficial de la circulación mayor, situadas bajo el tegumento, que forman anastomosis frecuentes con las venas profundas. <u>Fuente:</u> DTM.	venas superficiales <u>Fuentes:</u> DTM y TAI.
superior mesenteric vein	Vena satélite, gruesa e impar del abdomen, que nace de las venas cólica media, cólica derecha e ileocólica y se une al tronco venoso esplnomesaraico para formar la vena porta. <u>Fuente:</u> DTM.	vena mesentérica superior <u>Fuentes:</u> DTM y TAI.
superior vena cava	Vena gruesa del mediastino superior que se forma por la confluencia de los troncos venosos braquiocefálicos derecho e izquierdo detrás de la primera articulación esternocostal derecha y desemboca en la parte superior de la aurícula derecha. Transporta la sangre de todas las estructuras supradiafragmáticas, excepto el corazón y la mayor parte de los pulmones. <u>Fuente:</u> DTM.	vena cava superior <u>Fuentes:</u> DTM y TAI.
suprarenal vein	Las venas suprarrenales son venas que drenan las glándulas suprarrenales. Discurren medialmente a partir de las glándulas suprarrenales (la vena suprarrenal izquierda se une a la vena renal izquierda, y la vena suprarrenal derecha, a la vena cava inferior). <u>Fuente:</u> <i>Principles of anatomy and physiology</i> (Tortora y Derrickson 2016) (adaptación).	vena suprarrenal <u>Fuente:</u> TAI.
surface	Parte exterior de un cuerpo, que lo separa del medio circundante. <u>Fuente:</u> DTM.	Superficie o cara <u>Fuente:</u> TAI.

testes	<p>Plural de «testículo». Cada una de las dos gónadas masculinas que se encuentran contenidas y suspendidas en el escroto por el cordón espermático. Está constituido por un testículo exocrino, formado por túbulos seminíferos productores de espermatozoides y vías espermáticas intratesticulares y por un testículo endocrino formado por células de Leydig productoras de testosterona inmersas en un tejido conjuntivo laxo muy vascularizado. El testículo está envuelto por una cápsula conjuntiva denominada albugínea que se engruesa en la región posterosuperior formando el cuerpo de Highmore. El testículo está rodeado en la región anterior por la túnica vaginal, en la región posterosuperior por el epidídimo y en el polo inferior por el gubernáculo testicular que lo fija al escroto.</p> <p><u>Fuente:</u> DTM.</p>	<p>Testículos</p> <p><u>Fuente:</u> DTM.</p>
testicular vein	<p>Las venas testiculares son las venas gonadales del varón, que drenan los testículos (la vena testicular izquierda se une con la renal izquierda, y la testicular derecha, con la vena cava inferior).</p> <p><u>Fuente:</u> <i>Principles of anatomy and physiology</i> (Tortora y Derrickson 2016) (adaptación).</p>	<p>vena testicular</p> <p><u>Fuentes:</u> DTM y TAI.</p>

thoracic vertebra	<i>One of the 12 bony segments of the spinal column of the upper back designated T1 to T12 or D1 to D12. T1 is just below the seventh cervical vertebra (C7), and T12 is just above the first lumbar vertebra (L1). The thoracic part of the spine is flexible and has a concave ventral curvature. Each vertebra has a broad thick lamina; long, obliquely directed spinous processes; and thick strong articular facets. The thoracic vertebrae are unique in having small lateral facets for articulation with the ribs. The vertebrae are separated from each other by intervertebral disks. The vertebrae become thicker and heavier in descending order from T1 to T12.</i>	vertebra torácica
	<u>Fuente:</u> Mosby's Medical Dictionary (Mosby 2009).	<u>Fuente:</u> TAI

thorax	Parte cónica superior del tronco, comprendida entre el cuello y el abdomen y protegida por la caja torácica, donde se alojan los órganos principales de la respiración y circulación. Permite los movimientos respiratorios y protege las estructuras intratorácicas y parte de las abdominales altas.	tórax
	<u>Fuente:</u> DTM.	<u>Fuentes:</u> DTM y TAI.

trachea	Unidad estructural y funcional de la vía respiratoria que sigue a la laringe y se continúa con los bronquios principales o extrapulmonares. Anatómicamente es un conducto rígido que se extiende desde la altura de la sexta vértebra cervical hasta la altura del borde superior de la quinta vértebra dorsal.	tráquea
	<u>Fuente:</u> DTM.	<u>Fuentes:</u> DTM y TAI.

tributary	Aplicado a una vena: que desemboca en otra de mayor calibre. Sin.: afluente.	tributaria
	<u>Fuente:</u> DTM.	<u>Fuente:</u> DTM.

ulnar vein *The ulnar vein is one of the two major deep veins of the forearm, along with the radial vein. As is usual in the upper and lower limbs, there are often two veins (venae comitantes) that run on either side of the ulnar artery and anastomose freely with each other. It forms in the hand from the deep palmar venous arch. As it ascends in the medial aspect of the anterior compartment of the forearm, it receives numerous tributaries that accompany the respective branches of the ulnar artery. The ulnar vein terminates in the cubital fossa where it joins the radial vein to form the brachial vein.* **vena cubital**
The ulnar vein drains the medial structures of the forearm, but little of the hand. **Fuente:** TAI.
Fuente: Radiopaedia (s.f.).

upper limb Extremidad articulada que se une superolateralmente al tronco por la cintura escapular y contiene las regiones del brazo, el antebrazo y la mano. Sus huesos son más ligeros y sus articulaciones más inestables y móviles que los del miembro inferior. Observación: No debe confundirse con «brazo». Sin.: extremidad superior. **Miembro superior**
Fuentes: DTM y pautas TD.
Fuente: DTM.

vagus nerve Nervio craneal, el décimo, con componentes motor visceral especial, motor visceral general, sensitivo visceral especial, sensitivo visceral general y sensitivo somático general. El nervio vago desciende por el cuello y el tórax para terminar penetrando en el abdomen junto con el esófago. **nervio vago**
Fuentes: DTM y TAI.
Fuente: DTM (adaptación).

vein

Cada uno de los vasos sanguíneos que transportan la sangre desde la red capilar al corazón o, excepcionalmente, como sucede con el sistema venoso portal, de una red capilar a otra. Se distingue entre venas propiamente dichas y vénulas. Las venas, de paredes más delgadas que las arterias, poseen una gran capacidad de almacenamiento de la sangre, que circula por ellas a baja presión. Histológicamente, están básicamente constituidas por una túnica íntima endotelial, una túnica media de células musculares lisas y una túnica adventicia de tejido conjuntivo. La mayoría cuenta con válvulas que impiden el reflujo sanguíneo.

Fuente: DTM.

vena

Fuente: DTM.

vena

Latinismo. Sinónimo de *vein*. Véase la definición de *vein*.

Fuente: [Cambridge Dictionary Online](#).

vena

Fuente: TAI

vena cava

Cada una de las dos venas mayores del cuerpo, una superior o descendente, que recibe la sangre de la mitad superior del cuerpo, y otra inferior o ascendente, que recoge la sangre de los órganos situados debajo del diafragma, y que desembocan en la aurícula derecha del corazón.

Fuente: *Diccionario de la lengua española* (RAE 2014).

vena cava

Fuente: TAI.

venous

1. De una vena, de las venas o relacionado con ellas.

2. Que tiene venas.

Fuente: DTM y *Diccionario de la lengua española* (RAE 2014).

En inglés suelen distinguir claramente entre *venous* (de las venas o relacionado con ellas) y *venose* (que tiene venas), mientras que en español utilizamos un mismo adjetivo, «venoso», con ambos significados.

Fuente: LR.

venoso

Fuente: TAI.

venous arch	<p>Arco: en anatomía, cualquier estructura abovedada o arqueada. <u>Fuente:</u> <i>Stedman bilingüe</i> (Stedman 1999).</p> <p>Venoso: de una vena, de las venas o relacionado con ellas. <u>Fuente:</u> DTM y <i>Diccionario de la lengua española</i> (RAE 2014).</p> <p>Contexto: <i>dorsal venous networks of hands (dorsal venous arches)</i>, que se traduce por «redes venosas dorsales de las manos (arcos venosos dorsales)». En este caso, se trata, pues, de unas redes venosas de las manos que, como su nombre indica, adoptan una forma arqueada.</p>	<p>arco venoso <u>Fuente:</u> TAI.</p>
venous arches	Plural de <i>venous arch</i> . Véase definición de <i>venous arch</i> .	<p>arcos venosos <u>Fuente:</u> TAI.</p>
venous blood	<p>Sangre que queda desoxigenada y cargada de dióxido de carbono después de pasar por la circulación sistémica y transitar por los órganos y tejidos del cuerpo. La sangre venosa se dirige de vuelta al corazón para ser enviada a los pulmones, donde la sangre se vuelve a oxigenar. <u>Fuente:</u> Enciclopedia Salud.</p>	<p>sangre venosa <u>Fuente:</u> Clase Q.S.L. Enciclopedia Salud. Última actualización: feb 2016.</p>
venous networks	<p>Red o entramado anastomótico formado por vasos venosos, lo que permite mantener la circulación de retorno aunque se obstruya alguno de sus componentes. <u>Fuente:</u> DTM.</p>	<p>redes venosas <u>Fuente:</u> TAI.</p>
venous networks of hands	<p>Conjunto de venas que se entrecruzan en las manos. <u>Fuente:</u> DTM (adaptación).</p>	<p>redes venosas de las manos <u>Fuente:</u> TAI.</p>
venous plexus	<p>Red formada por el entrecruzamiento de venas que se anastomosan entre sí. <u>Fuente:</u> DTM (adaptación).</p>	<p>plexo venoso <u>Fuente:</u> TAI.</p>

vertebral canal	<p>Conducto formado por la superposición de los agujeros vertebrales, que contiene la médula espinal, las raíces raquídeas, las cubiertas meníngeas y vasos sanguíneos y el ligamento longitudinal posterior.</p> <p><u>Fuente:</u> DTM.</p>	conducto vertebral Sin.: conducto raquídeo <u>Fuente:</u> DTM.
vertebral column	<p>Conjunto de las vértebras articuladas entre sí que constituye el esqueleto axial del cuello y del tronco en la parte posterior del plano sagital. Consta de cinco segmentos: cervical, torácico, lumbar, sacro y coccígeo, y dibuja cuatro curvaturas sagitales: lordosis cervical, cifosis torácica, lordosis lumbar y cifosis sacrococcígea. Soporta el peso de la cabeza y el tronco, que transmite a los miembros inferiores a través de la cintura pélvica, protege la médula espinal, presta inserción a músculos y ligamentos y proporciona movilidad al cuello y al tronco.</p> <p><u>Fuente:</u> DTM.</p>	columna vertebral <u>Fuente:</u> TAI.

5. TEXTOS PARALELOS

Para llevar a cabo la traducción de mi fragmento del TO, además de consultar diccionarios de diversa índole, me apoyé en libros de texto que pudieran servirme como textos paralelos. La mayor parte estos, fueron libros publicados por Editorial Médica Panamericana. Acudí a estos por la simple razón de que el encargo era para esta editorial y, por lo tanto, se aproximarían más a lo que buscaba en términos estilísticos y terminológicos.

A continuación, presento los libros que más utilicé para elaborar mi traducción y también los que me fueron de ayuda para confeccionar mi parte del glosario inicial (grupal):

- Moore, Keith L. y Agur, Anne M. R. *Fundamentos de anatomía con orientación clínica*. Editorial Médica Panamericana, 2ª edición, 2003. Este libro aborda los principios básicos de la anatomía clínica y, al igual que nuestro encargo, va dirigido a estudiantes y a profesionales de ciencias de la salud.
- Gal, Beatriz *Bases de la fisiología*. Editorial Tébar Flores, 2001. Se trata de un libro de fisiología que explica de manera sencilla los fundamentos de la Fisiología a estudiantes de las diplomaturas integradas en el campo de las ciencias de la salud. Ofrece una visión integradora de la Fisiología del cuerpo humano, abordando aspectos esenciales de los procesos fisiológicos.
- Guyton, C.G y Hall, J.E. *Tratado de Fisiología Médica*. Elsevier Health Sciences, 2011. Se trata de un *best seller* en fisiología y es uno de los libros más valorados por los estudiantes de Medicina a la hora de afrontar la asignatura de Fisiología.

6. RECURSOS Y HERRAMIENTAS

En el comentario de la traducción (véase apartado 3) y en el glosario (véase apartado 4), he mencionado a varios recursos bibliográficos que me han ayudado a la hora de traducir el TO. Los presento a continuación:

- [Diccionario de términos médicos](#) (DTM.): diccionario monolingüe y bilingüe de la Real Academia Nacional de Medicina. Contiene definiciones exhaustivas de términos médicos y también ofrece sinónimos de estos, así como sus traducciones al inglés.
- [Cosnautas](#) (Cosnautas s.f.): este sitio web da acceso al [Libro Rojo](#) (Navarro 2018) (un diccionario de dudas y dificultades de traducción del inglés médico al español) y a las [Siglas médicas en español](#) (Navarro 2018) (recurso que incluye el significado de determinadas siglas médicas y su traducción al español), ambos de Fernando A. Navarro. También contiene el [Árbol del Cos](#) (Munoa 2018), una colección de enlaces para la traducción y la redacción médica, elaborada por Laura Munoa.
- [Terminología Anatómica Internacional](#) (Sociedad Anatómica Española 2001): en este libro se denominan con precisión y claridad las partes del cuerpo humano. Contiene, con carácter integrador, la terminología anatómica en latín, inglés y español. Se trata de una obra aceptada internacionalmente por la Federación Internacional de Asociaciones de Anatomistas (IFAA), que sustituye a todas las terminologías anteriores para que la comunidad científica internacional pueda usarla al referirse a las distintas estructuras del cuerpo humano. Ha recibido la aprobación de la Sociedad Anatómica Española, miembro activo de la IFAA.
- [Diccionario Enciclopédico Ilustrado de Medicina Dorland](#) (Dorland 2005): diccionario de definiciones de términos médicos (en español). Desde hace más de 100 años, se considera un diccionario de referencia en el campo de la terminología médica. Esta obra enciclopédica destaca por su exhaustividad, rigor y grado de actualización, así como por su diseño, que facilita las consultas.
- [Stedman](#) (Stedman 1999): diccionario de terminología del ámbito de las ciencias de la salud presentado en forma bilingüe. Introduce los términos médicos con una breve explicación y su correspondiente traducción.
- [Dicciomed](#) (Cortés y Ureña 2011): diccionario médico-biológico, histórico y etimológico de la Universidad de Salamanca.
- **RAE**: la Real Academia Española pone a disposición de los ciudadanos varios recursos para resolver dudas ortográficas, gramaticales y terminológicas. Entre ellos, se encuentran el [Diccionario de la lengua española](#) (RAE 2014) (en línea), el [Diccionario panhispánico de dudas](#) (RAE 2005) (en línea), la *Ortografía de la lengua española* (RAE 2010) y la *Nueva gramática española* (RAE 2009).

- [WordReference](#) (WordReference.com s.f.): diccionario monolingüe, bilingüe y de sinónimos que abarca múltiples idiomas y que incluye un foro para realizar consultas lingüísticas a otros internautas.
- [Cambridge Dictionary](#) (Cambridge University Press 2015): diccionario bilingüe inglés-español para la consulta de términos de cariz general.
- [Google Académico](#) (Google s.f.): motor de búsqueda web a partir del cual se pueden encontrar fuentes científicas fiables y relevantes, como, por ejemplo, artículos científicos.
- [Google Libros](#) (Google s.f.): motor de búsqueda web que da acceso libros de texto sobre temas muy diversos.
- Pautas TD (Editorial Médica Panamericana s.f.): guía de estilo proporcionada por Editorial Médica Panamericana. Estas incluyen un glosario con una serie de términos (en inglés, con su traducción al español) que aparecen en el libro *Principles of anatomy and physiology* (Tortora y Derrickson 2016).

7. BIBLIOGRAFÍA

Recursos impresos

- Aleixandre Benavent, Rafael. 2001. «Problemas del lenguaje médico actual (I). Extranjerismos y falsos amigos». *Papeles Médicos* 10(3): 145.
- Casals Rispau, Sergi. 2006. «Reflexiones sobre la variación terminológica del español científico ilustradas con el caso del término inglés *delusion*». *Panace@* 7(24): 222.
- Cisneros, Caridad Horly; Texidor, Raiza; Reyes, Daniel, y Murguía, Nudia. 2018. «Problemas frecuentes de traducción del inglés al español en la redacción médica». *Revista Habanera de Ciencias Médicas* 17(1), 144-153.
- Real Academia Española y Asociación de Academias de la Lengua Española. 2009. *Nueva gramática española. Morfología y sintaxis*. Madrid: Espasa.
- Real Academia Española y Asociación de Academias de la Lengua Española. 2010. *Ortografía de la lengua española*. Madrid: Espasa.
- Dorland, W.A. Newman. 2005. *Diccionario Enciclopédico Ilustrado de Medicina Dorland*. 30.ª edición. Elsevier Health Sciences.
- Delisle, Jean. 1980. «L'analyse du discours comme méthode de traduction». *Presses de l'Université d'Ottawa*.
- Editorial Médica Panamericana. s.f. *Pautas de traducción Tortora-Derrickson*.
- Gal, Beatriz. 2001. *Bases de la fisiología*. Tébar.
- García Izquierdo. 2009. «El español neutro en los discursos de especialidad: ¿mito, utopía o realidad?» *Íkala, revista de lenguaje y cultura* 14(23).
- Hall, John E. 2011. *Guyton y Hall: Tratado de Fisiología Médica*. 12.ª edición. Elsevier Health Sciences.
- Hurtado Albir, Amparo. 2016. *Traducción y traductología. Introducción a la traductología*. 8.ª edición. Ediciones Cátedra. Madrid.
- Montalt Resurrecció, Vicent y González Davies, Maria. 2007. *Medical translation step by step. Learning by Drafting. Translation Practices Explained*. St. Jerome Publishing. Mánchester.

- Moore, Keith L. y Agur, Anne M. R. 2003. *Fundamentos de anatomía con orientación clínica*. 2ª edición. Editorial Médica Panamericana.
- Muñoz Torres, Carlos Arturo. 2011. *Análisis contrastivo y traductológico de textos médicos (inglés-español). El género caso clínico* (Tesis doctoral). Universitat Autònoma de Barcelona, Barcelona.
- Nord, Christiane. 2009. «El funcionalismo en la enseñanza de traducción». *Mutatis Mutandis: Revista Latinoamericana de Traducción* 2, 209-243.
- Pilegaard, Morten. 1997. «Translation of medical research articles» en Anna Trosberg (ed.) *Text typology and Translation*, Amsterdam and Philadelphia: John Benjamins, 171.
- Pleguezuelos, Eulogio. 2008. *Atlas de puntos clave musculares en la práctica clínica*. Editorial Médica Panamericana.
- Tortora, Gerard J. y Derrickson, Bryan H. 2016. *Principles of anatomy and physiology*. 15.^a edición. John Wiley & Sons. EUA.
- Kaminsky, David. 2011. *Netter Collection of Medical Illustrations: Respiratory System*. Elsevier Health Sciences.
- Segura, Joaquín. 2001. «Los anglicismos en el lenguaje médico». *Panace@* 2(3): 52.
- Sociedad Anatómica Española. 2001. *Terminología anatómica: terminología anatómica internacional*. Editorial Médica Panamericana. Madrid.
- Stedman, Thomas Lathrop. 1999. *Stedman bilingüe*. Editorial Médica Panamericana.
- Valero, Carmen. 2010. «Inglés y español mano a mano: dos lenguas y dos formas de ver el mundo». *Cuadernos Cervantes de la lengua española*. Ediciones Cuadernos Cervantes.

Recursos electrónicos

- Cambridge Dictionary Online*. Cambridge University Press. 2015. dictionary.cambridge.org/es/diccionario/ingles-espanol/. Último acceso: 15 oct 2018.
- Carasusán, Laura; Navascués, Ignacio; Reboredo, Raquel. Asignatura SBA033 - Prácticas Profesionales (2016/2017). Último acceso: 28 oct 2018.
- Cisneros, Caridad Horly; Texidor, Raiza; Reyes, Daniel, y Murguía, Nudia. 2018. «Problemas frecuentes de traducción del inglés al español en la redacción médica». *Revista*

- Habanera de Ciencias Médicas (online)* 17(1), 144-153, 2018,
scielo.sld.cu/scielo.php?script=sci_arttext&pid=S1729-519X2018000100015&lng=es&tlng=es.
- «The Infamous Oxford Comma». *CommGap*. 2014, www.commgap.com/the-infamous-oxford-comma/. Último acceso: 15 oct 2018.
- Cortés, Francisco y Ureña, Jesús. *Dicciomed.eusal.es. Diccionario médico-biológico, histórico y etimológico*. Ediciones Universidad de Salamanca. 2011, dicciomed.usal.es/. Último acceso: 2 oct 2018.
- Cosnautas*. Cosnautas, s.f., www.cosnautas.com/es. Último acceso: 26 oct 2018.
- Enciclopedia Salud*. Clase Q.S.L., s.f., www.encyclopediasalud.com/definiciones. Último acceso: 12 oct 2018.
- Google. s.f.-a. *Google Académico*. Último acceso: 27 oct 2018.
- . s.f.-b. *Google Libros*. Último acceso: 27 oct 2018.
- Marsh, Malcolm. «Algunas consideraciones sobre la traducción médica». *Aproximaciones a la traducción*, Centro Virtual Cervantes, s.f., cvc.cervantes.es/lengua/aproximaciones/marsh.htm. Último acceso: 15 oct 2018.
- «Pruebas de laboratorio». *MedlinePlus en español*. Bethesda (MD): Biblioteca Nacional de Medicina (EE. UU.), 26 oct. 2018 medlineplus.gov/spanish/laboratorytests.html. Último acceso: 27 oct 2018.
- Munoa, Laura. 2018. *Árbol del Cos*. Versión 1.13. Cosnautas, <http://www.cosnautas.com/es/arbol>. Último acceso: 27 oct 2018.
- «Hepatic portal vein». *Nature International Journal of Science*. Springer Nature Limited. 2018. s.d. www.nature.com/subjects/hepatic-portal-vein. Último acceso: 27 oct 2018.
- Navarro, Fernando A. 2018a. *Diccionario de dudas y dificultades de traducción del inglés médico (libro rojo)*. 3ª edición. Versión 3.12. Cosnautas, www.cosnautas.com/es/libro. Último acceso: 26 oct 2018.
- . 2018b. *Siglas médicas en español*. 2ª edición. Versión 2.18. Cosnautas, www.cosnautas.com/es/siglas. Último acceso: 16 oct 2018.
- Radiopaedia*. s.f. Radiopaedia.org, radiopaedia.org/. Último acceso: 27 oct 2018.

Diccionario de la lengua española (en línea). Real Academia Española y Asociación de Academias de la Lengua Española. 2014, www.rae.es/rae.html. Último acceso: 25 sept 2018.

Diccionario panhispánico de dudas (en línea). Real Academia Española y Asociación de Academias de la Lengua Española. 2005, lema.rae.es/dpd/?key. Último acceso: 25 sept 2018.

Diccionario de términos médicos. Real Academia Nacional de Medicina. s.f., dtme.ranm.es/buscador.aspx. Último acceso: 12 oct 2018.

Scimago Journal and Country Rank. 2017. Scimago Lab. Scopus. www.scimagojr.com/countryrank.php?area=2700&year=2017

«Thoracic vertebra» s.f., *Mosby's Medical Dictionary, 8th edition*. 2009. Recuperado 28 oct 2018 de medical-dictionary.thefreedictionary.com/thoracic+vertebra.

«Abdominal wall». *Medical Subject Headings (MeSH)*. U.S. National Library of Medicine. 2003. Última revision: jun 2016. meshb.nlm.nih.gov/record/ui?name=Abdominal%20Wall.

WordReference. WordReference.com. s.f., www.wordreference.com/. Último acceso: 27 oct. 2018.