

**RESOLUCIÓN DE UN CASO CLÍNICO
MÉDICO-QUIRÚRGICO DE UN
PACIENTE CON OSTEOMIELITIS
BACTERIANA CON INESTABILIDAD
OCCIPITO-ATLO-AXOIDEA**

Autora: MARÍA TERESA HERNÁNDEZ ORS

al111627@uji.es

Tutor: ISMAEL GARCÍA COSTA

Departamento: MEDICINA

FACULTAD DE CIENCIAS DE LA SALUD

TRABAJO FINAL DE GRADO-CURSO:2016/2017

AGRADECIMIENTOS

En primer lugar quiero dedicar mis agradecimientos a mi tutor del Trabajo Final de Grado al Dr. García Costa, el cual ha estado pendiente todo el tiempo de mi evolución y ha estado ayudándome en todo momento con la finalidad de apoyarme en esta tarea nueva y desconocida para mí. Agradecimiento también a todos mis profesores de carrera que con tanto entusiasmo y dedicación nos han enseñado como ser médicos y nos han transmitido no solo sus conocimientos sino su afecto y su vocación.

En segundo lugar quiero agradecer a toda mi familia por ese apoyo incondicional desde el minuto uno que empecé primero de medicina hasta la realización del TFG, a mi esposo, mi madre, mi suegro y mi hermano, a todos vosotros gracias por haber estado siempre conmigo. También a mis amigas de toda la vida que siempre me han apoyado y me han animado en los momentos difíciles, y a mis amigos de carrera que aunque mucho más jóvenes que yo, son indudablemente un ejemplo de madurez y responsabilidad.

En tercer lugar y no menos importante, quisiera agradecerle a mi querida hija Inés, ella ha sido mi luz y mi razón de seguir siempre adelante.

Finalmente quisiera agradecerle a una persona muy especial para mí, a mi querido padre, que por desgracia ha fallecido recientemente, su pérdida ha supuesto un duro golpe en mi vida, pero sé que él siempre estará conmigo y es para él a quien va dedicado mi Trabajo Final de Grado y mi carrera de Medicina.

ÍNDICE

AGRADECIMIENTOS	2
PALABRAS CLAVES	4
KEY WORDS	4
RESUMEN	4
ABSTRACT	5
EXTENDED SUMMARY	5
INTRODUCCIÓN	9
INFORMACIÓN DEL PACIENTE	9
HALLAZGOS CLÍNICOS	10
CRONOGRAMA	11
EVALUACIÓN DIAGNÓSTICA	12
TRATAMIENTO	14
SEGUIMIENTO Y RESULTADOS	15
DISCUSIÓN	16
Perspectiva del paciente	21
Consentimiento informado	21
Requisitos para los autores de la presentación de informes de caso	21
1. Conflictos de intereses.....	21
2. Aprobación por una comisión de ética.....	21
3. Eliminación de información identificativa.....	21
BIBLIOGRAFÍA	22
ANEXOS	24
ANEXO 1	24
ANEXO 2	26

PALABRAS CLAVES

Cáncer, osteomielitis cervical, sepsis, cirugía, inestabilidad occipito-atlo-axoidea, caso clínico.

KEY WORDS

Cancer, cervical osteomyelitis, sepsis, surgery, occipito-atlo-axoidea instability, clinical case.

RESUMEN

El paciente es un hombre de 71 años de edad, diabético tipo II e hipertenso, fue operado de un adenocarcinoma de colon pT3N2M0 satisfactoriamente con hemicolectomía derecha. Tras la cirugía inicia fiebre y dolor agudo cervical que fue empeorando progresivamente llegando a limitar la funcionalidad del cuello. En estudios posteriores se evidencia osteomielitis cervical con hemocultivo positivo para *Staphylococcus aureus*. Presentaba una clínica de inestabilidad cervical occipito-atlo-axoidea. El diagnóstico de la osteomielitis vertebral se basa en criterios clínicos, junto con pruebas complementarias, en la RNM se evidenció edema medular con aumento de contraste en C1 y C2, con afectación de vértebras adyacentes y del disco, por lo que se objetivó un diagnóstico de certeza de osteomielitis vertebral de causa infecciosa. Como en la RNM, se observó afectación del disco y vertebras adyacentes, se descartó causa tumoral, que con frecuencia afecta solamente al espacio del disco. En primer lugar, se inició tratamiento antibiótico, pero continuaba la inestabilidad cervical con dolor, por lo que se inició la segunda línea de tratamiento, que es el procedimiento quirúrgico para estabilizar las cervicales. El paciente fue operado por abordaje posterior, se realizó artrodesis occipito-cervical con placa y tornillos fijados en hueso occipital y C3-C4, más injerto autólogo de la cresta ilíaca posterior. El paciente se recuperó completamente sólo presentó limitación de la movilidad del cuello, producto de la propia artrodesis. Murió de metástasis de cáncer de pulmón y de cerebro dentro de los 10 meses de la cirugía.

ABSTRACT

The patient is a 71-year-old man, type II diabetic and hypertensive, was operated on a colon adenocarcinoma pT3N2M0 successfully with right hemicolectomy. After surgery, he started fever and acute cervical pain, which gradually deteriorated, limiting the functionality of the neck. In subsequent studies cervical osteomyelitis with positive blood culture for *Staphylococcus aureus* is evidenced. She presented a clinic of occipito-atlo-axoidea cervical instability. The diagnosis of vertebral osteomyelitis was based on clinical criteria, along with complementary tests, in the MRI revealed spinal edema with contrast enhancement in C1 and C2, with involvement of adjacent vertebrae and the disc, so that a diagnosis of Certainty of vertebral osteomilitis of infectious cause. As in the MRI, disc and adjacent vertebra involvement were observed. Tumor cause, which frequently affects only the disc space, was ruled out. Firstly, antibiotic treatment was started, but cervical instability continued with pain, so the second line of treatment was initiated, which is the surgical procedure to stabilize the cervical. The patient was operated by posterior approach, occipito-cervical arthrodesis with plate and screws fixed in occipital bone and C3-C4, plus autologous graft of the posterior iliac crest. The patient recovered completely only presented limitation of the mobility of the neck, product of the own arthrodesis. He died of lung and brain cancer metastases within 10 months of surgery.

EXTENDED SUMMARY

Pyogenic spinal infections (PSI) are rare diseases that represent 2-7% of all skeletal infections^{10,12}. The involvement of the cervical spine is unusual in comparison with other segments of the spine, with only 5-20% of the cases affecting the cervical segments (Table 1)^{10,12}, and within those that affect C2 are very uncommon (Table 2)^{10,12}. The organisms that cause pyogenic spondylitis are *Staphylococcus aureus* and *Streptococcus*, species that represent more than 50% of cases¹⁴, among which *Staphylococcus aureus* is the most frequent (Table 3)^{10,12}.

The objective of this paper is to provide a rare clinical case in the clinical practice of hematogenous osteomyelitis and occipito-atlo-axoid instability due to involvement of the

occiput, C1 and C2, secondary to a colon adenocarcinoma pT3N2M0 with right hemicolectomy.

It is a 71-year-old man, type II diabetic, hypertensive, who, after right hemicolectomy due to adenocarcinoma of the colon pT3N2M0, begins with fever associated with bacteremia with a starting point in the right central jugular vein, days after the withdrawal of the pathway Central the fever disappears, and the patient begins with cervical pain that was progressively getting worse for 2 months until interrupting the nocturnal rest and limiting the functionality of the neck, referred to self-limited non-thermometry.

The patient is admitted to the internal medicine service of his referral hospital for the study and treatment of severe cervical pain, on admission he was apyhetic, had limited neck mobility due to pain, and neurological examination was normal. For the diagnostic methods laboratory tests with blood cultures, Computed Axial Tomography (CT) and Nuclear Magnetic Resonance (NMR) were requested. Anticoagulants showed an increase in acute phase reactants and a positive blood culture for *Staphylococcus aureus*. Computed Axial Computed Tomography (CT) of the skull and cervical spine shows severe involvement of the Atlantooccipital and Atlantoaxial joints with bone destruction of the occipital bone in the basilar portion (Clivus) and both condyles. Nuclear Magnetic Resonance (NMR) images show altered signal in bone marrow of C1, C2 and caudal portion of Clivus with extension to the spinous process of C2, with no signs of spinal cord compression or intracranial extension, associated with increased signal Soft tissues prevertebrales without identification collection / abscess

organized. Antibiotic treatment was started according to the antibiogram with Linezolid 600mg every 12 hours for 1 month, which is changed by urinary alveolar rash by Daptomycin at a dose of 8mg / Kilogram / day, for a further month, during this period the patient remained clinically stable, With normalization of acute phase reactants, weekly negative blood cultures and tomographic controls with local improvement of the cervical lesion, but with evident residual occipitocervical instability.

The patient was transferred to the Raquis Unit of the Orthopedic Surgery and Traumatology department of the General Hospital of Castellón, where one week after admission he was operated prone on Mayfield support. Subsequent approach

Occipito-cervical, with exposure of the posterior arch of C1 and laminae of C2-C3-C4, as well as of the occiput, evidencing fracture and instability at the base level of C2, occipito-cervical arthrodesis was performed with plate and screws fixed in occipital bone And C3-C4 plus autologous graft of the posterior iliac crest. Intraoperative monitoring of

somatosensory evoked potentials and electromyography (EMG) were performed, without significant pathological alterations.

After surgery, the patient was hospitalized with intravenous antibiotic treatment (Daptomycin 600 milligrams every 24 hours) for 15 more days with good evolution of the surgical wound, correct post-surgical control Rx, slightly elevated acute phase reactants and without any other Made remarkable in the immediate postoperative period. He was discharged with cervico-thoracic orthoses, home antibiotic therapy for one more month, weekly analytical controls and blood cultures that were negative.

In the review at 3 months, the patient completely recovered, showed no pain in the neck, no neurological symptoms, only limited mobility of the neck, the product of the arthrodesis itself, the radiograph shows correct occipitocervical arthrodesis. In the review at 6 months, the patient does not come, we contact him by phone, he does not report symptoms in the neck, he is hospitalized for metastasis to the lung and brain of the colon cancer, 10 months after surgery the patient dies by said Causes.

As a conclusion in this study, we must bear in mind that pyogenic osteomyelitis of the cervical spine is a disease to be taken into account because although it is rare, it is currently increasing, due to the longer life expectancy, immunosuppression and oncological diseases. The initial treatment consists of antibiotic therapy, if necessary it will be completed with surgical treatment in cases in which there is a neurological affection suggestive of spinal cord compression, collection / abscess or instability with severe spinal cord involvement.

As a point to be emphasized and to take into account in the clinic of this infection was the non-specific presentation, with neck pain, fever, increase of acute phase reactants. The medical team had to take into account the pathological history of his patient, to be able to arrive at a diagnosis of suspicion, that later was confirmed with the pertinent complementary tests. The diagnosis of suspicion is intended to establish a differential diagnosis as early as possible to avoid, as far as possible, subsequent neurological complications. It must be taken into account that cervical osteomyelitis has a greater increase in mortality than in other areas.

From the epidemiological point of view, vertebral osteomyelitis is a rare case, and this is why it is difficult to systematically search for a bibliographic review, as well as to establish adequate treatments based on evidence-based medicine.

Clinical cases are currently considered an important teaching tool with practical applications and contribute to the expansion of the knowledge of health professionals. They are characterized by being observational studies that explain the behavior of a disease.

- 1. Title**
- 2. Key Words**
- 3. Abstract**
- 4. Introduction**
- 5. Patient Information**
- 6. Clinical Findings**
- 7. Timeline**
- 8. Diagnostic Assessment**
- 9. Therapeutic Intervention**
- 10. Follow-up and Outcomes**
- 11. Discussion**
- 12. Patient Perspective**
- 13. Informed Consent**

INTRODUCCIÓN

Presentamos el caso de un paciente varón de 71 años de edad, intervenido de hemicolectomía derecha por adenocarcinoma de colon, que tras la intervención presentó una osteomielitis hematógena con inestabilidad occipito-atlo-axoidea, y se trató mediante artrodesis occipito-cervical.

Las infecciones espinales piógenas (PSI) son enfermedades poco frecuentes que representan el 2-7% de todas las infecciones esqueléticas^{12,10}. La participación de la columna cervical es inusual en comparación con otros segmentos de la columna vertebral, con sólo el 5-20% de los casos que afectan a los segmentos cervicales^{10,12} y dentro de éstos los que afectan a C2 son muy poco habituales^{10,12}.

Para el desarrollo del caso clínico se ha seguido el protocolo de pautas de revisión metodológica para escribir y publicar casos clínicos¹, teniendo en cuenta la guía CARE^{2,3}.

INFORMACIÓN DEL PACIENTE

El paciente es un varón de 71 años de edad, hipertenso y diabético tipo II.

El paciente fue atendido en varios hospitales:

- La primera intervención se realizó en el Servicio de Cirugía de un hospital oncológico (hemicolectomía derecha por adenocarcinoma de colon).
- Seguidamente el paciente fue ingresado en su hospital de referencia, para seguimiento y control.
- La segunda intervención se realizó en la Unidad de Raquis de otro hospital (artrodesis occipito-cervical).

El paciente fue diagnosticado de un adenocarcinoma de colon (T3N2M0¹) del que fue operado satisfactoriamente mediante hemicolectomía derecha.

¹Según el sistema de estadificación para el cáncer colorrectal TNM del American Joint Committee on Cancer (AJCC):

T3: el tumor ha crecido a través de la muscular propia y hacia las capas más externas del colon o del recto, pero no a través de ellas. No ha alcanzado ningún tejido ni órgano adyacente.

N2: se encuentran células cancerosas en cuatro o más ganglios linfáticos adyacentes.

M0: no hay propagación a distancia.

Posterior a la intervención presentó osteomielitis hematógena con inestabilidad occipito-atlo-axoidea, por afectación de la articulación occipito-cervical, e inestabilidad en las vertebrales cervicales C1 y C2. Se intervino mediante un abordaje posterior occipito-cervical, artrodesis instrumentada occipito-cervical desde el hueso occipital a C3-C4, más injerto autólogo de cresta iliaca posterior izquierda. El paciente se recuperó completamente, solo presentaba una limitación de la movilidad del cuello, producto de la propia artrodesis.

HALLAZGOS CLÍNICOS

Tras la intervención de hemicolectomía derecha el paciente presentaba fiebre asociada a bacteriemia con punto de partida en vía central yugular derecha.

Días después de la retirada de la vía central la fiebre desaparece, y el paciente comienza con dolor cervical que fue empeorando progresivamente durante 2 meses hasta interrumpir el descanso nocturno y limitar la funcionalidad del cuello. Refería episodios distérmicos auto limitados, no termometrados.

Seguidamente el paciente fue ingresado en el servicio de Medicina Interna de su hospital de referencia, para estudio y tratamiento de dolor cervical severo. A su ingreso estaba apirético, presentaba limitación en la movilidad del cuello por dolor, y la exploración neurológica era normal.

Durante este periodo se consiguió la estabilización clínica del paciente pero con evidente inestabilidad cervical por lo que fue trasladado a una Unidad de Columna de otro hospital para tratamiento quirúrgico.

CRONOGRAMA

FECHA	TIPO INTERVENCIÓN TERAPEÚTICA	LUGAR
Año inicial Enero	-Hemicolectomía derecha por adenocarcinoma de colon.	Hospital Oncológico
Año inicial Enero	-Retirada de vía venosa central por presencia de fiebre.	Hospital Oncológico
Año inicial Febrero – Marzo	-Tratamiento de dolor cervical severo. -Identificación mediante técnicas radiológicas de afectación de la articulación atlantooccipital y Atlantoaxial, con destrucción ósea. -Tratamiento antibiótico para control de osteomielitis cervical y controles radiológicos.	Hospital de Referencia
Año inicial Abril	-Intervención quirúrgica de artrodesis occipito cervical por inestabilidad cervical. - Tratamiento antibiótico post cirugía durante 15días. -Control radiológico post operatorio. -Controles analíticos post operatorios. -Alta a los 15 días de la cirugía.	Unidad de Columna de otro hospital
Año inicial Abril - Mayo	-Antibióterapia domiciliaria (6 semanas). -Controles analíticos y hemocultivos. -Ortesis cervico torácica (3 meses)	Hospitalización Domiciliaria Hospital de Referencia
Año inicial Agosto	-Revisión a los 3 meses.	Unidad de Columna de otro hospital
Segundo año Febrero	-Revisión a los 6 meses (no asiste). -Hospitalizado por metástasis en pulmón y cerebro del cáncer de colon.	Unidad de Columna de otro hospital Hospital Oncológico
Segundo año Febrero	-Fallecimiento del paciente por metástasis en pulmón y cerebro del cáncer de colon a los 10 meses de la cirugía.	Hospital Oncológico

EVALUACIÓN DIAGNÓSTICA

El diagnóstico de la espondilitis vertebral se basa en criterios clínicos, radiológicos y microbiológicos. Un retraso en el diagnóstico no es infrecuente, esto puede conducir a la destrucción ósea, y a complicaciones neurológicas posteriores¹².

Teniendo en cuenta los criterios diagnósticos expuestos según se indica en la literatura médica, podemos identificar en nuestro paciente una clínica compatible con un proceso de osteomielitis vertebral. La presencia de dolor agudo cervical en el post operatorio de un adenocarcinoma de colon y la presencia de inestabilidad cervical, en un principio fueron las pistas para obtener un diagnóstico de sospecha compatible con osteomielitis vertebral, posteriormente se incluyeron las pruebas de laboratorio, que incluyen elevación de reactantes de fase aguda y hemocultivo positivo para *Staphylococcus aureus*, además de los estudios de imagen que fueron concluyentes.

En la TC de base de cráneo y columna cervical se muestra severa afectación de la articulación atlanto-occipital y atlas-axis, con destrucción ósea del hueso occipital en su porción basilar (clivus) y ambos cóndilos (Figura1).

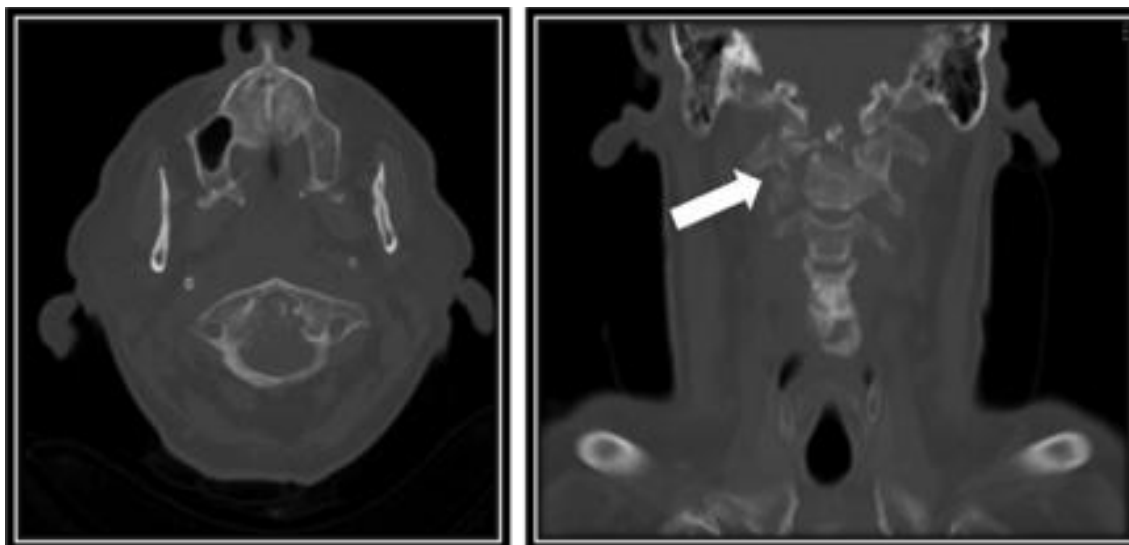


Figura 1. Tomografía Axial Computarizada (TAC) de base del cráneo y columna cervical muestra severa afectación de la articulación Atlantooccipital y Atlantoaxial con destrucción ósea del hueso occipital en su porción basilar (Clivus) y ambos cóndilos.

La RM muestran imágenes de alteración de señal en médula ósea de C1, C2 y porción caudal del Clivus con extensión a la apófisis espinosa de C2, sin signos de compresión medular ni extensión intracraneal, asocia aumento de señal de partes blandas prevertebrales sin identificarse colección/absceso organizado (Figura 2).

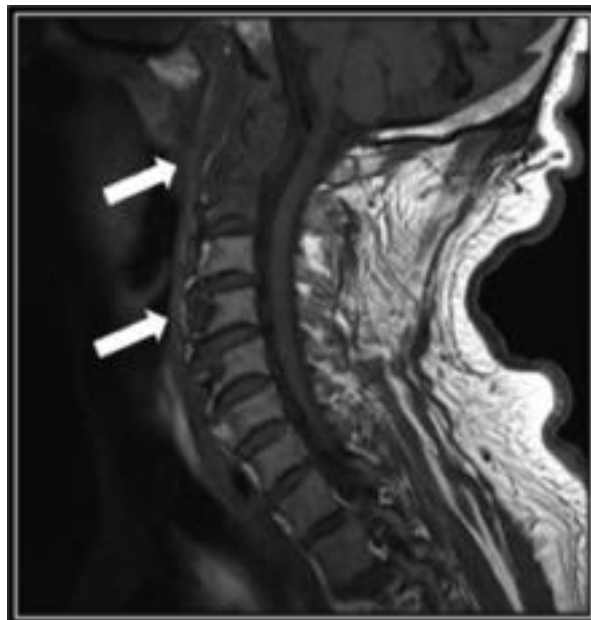


Figura 2. Resonancia Magnética Nuclear (RMN), muestran alteración de señal en médula ósea de C1, C2 y porción caudal del Clivus con extensión a la apófisis espinosa de C2, sin signos de compresión medular ni extensión intracraneal, asocia aumento de señal de partes blandas prevertebrales sin identificarse colección/ absceso organizado.

Una vez llegados a este punto, nos planteamos un diagnóstico diferencial entre proceso infeccioso *versus* un proceso metastásico; se debe de tener en cuenta la preponderancia de la afectación del cuerpo y disco vertebral frente al espacio intervertebral más frecuente en procesos neoplásicos²⁰, además de la presencia de hemocultivos positivos para *Staphylococcus aureus*, elevación de reactantes de fase aguda y la clínica de nuestro paciente, con dolor agudo cervical e inestabilidad cervical. Teniendo en cuenta todos estos parámetros citados y ciñéndonos a la literatura médica, concluimos un diagnóstico compatible con proceso infeccioso, osteomielitis de la espina cervical.

TRATAMIENTO

El tratamiento inicial en una espondilitis vertebral es la antibioterapia para controlar la infección⁸, por lo que se inició tratamiento antibiótico según antibiograma con Linezolid 600mg cada 12 horas durante 1 mes, el cual fue cambiado por erupción cutánea urticariforme por Daptomicina a dosis de 8mg/ Kilogramo/día, durante un mes más. En este periodo el paciente permaneció clínicamente estable, apirético, con normalización de los reactantes de fase aguda, hemocultivos semanales negativos y controles con TC, con mejoría local de la lesión cervical, pero con evidente inestabilidad occipito cervical residual.

El tratamiento quirúrgico se realiza cuando hay fracaso del tratamiento médico, déficit neurológico o en casos de compromiso vertebral que causan inestabilidad y/o deformación de la columna^{8,10}.

El paciente fue trasladado a la Unidad de Columna de otro hospital, donde fue intervenido, La posición de la intervención fue en decúbito prono, sobre soporte de Mayfield (Figura 3). Se procedió a un abordaje posterior occipito-cervical, se realizó exposición de arco posterior de C1 y laminas de C2-C3-C4, así como del occipucio, evidenciando fractura e inestabilidad a nivel de base de C2. Se realizó artrodesis occipito-cervical con placa y tornillos fijados en hueso occipital y C3-C4 (Figura 4), más injerto autólogo de cresta iliaca posterior izquierda. Durante la intervención se realizó monitorización de potenciales evocados somatosensoriales y electromiografía, sin alteraciones patológicas significativas.

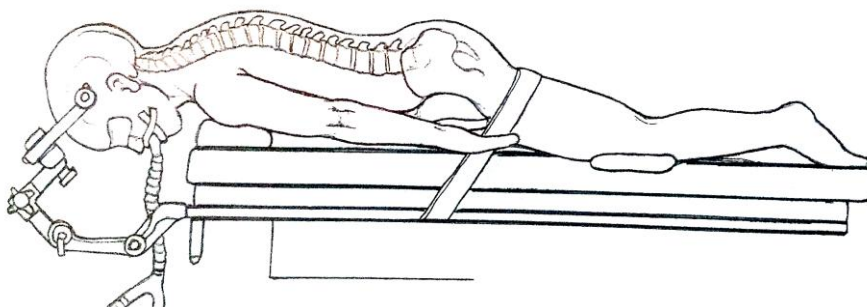


Figura 3. Posición prona y soporte Mayfield²

²Surgical Exposures in Orthopaedics: The Anatomic Approach (Hoppenfeld, Surgical Exposures in Orthopaedics). Lippincott Williams & Wilkins; 4 edition (March 28, 2012).

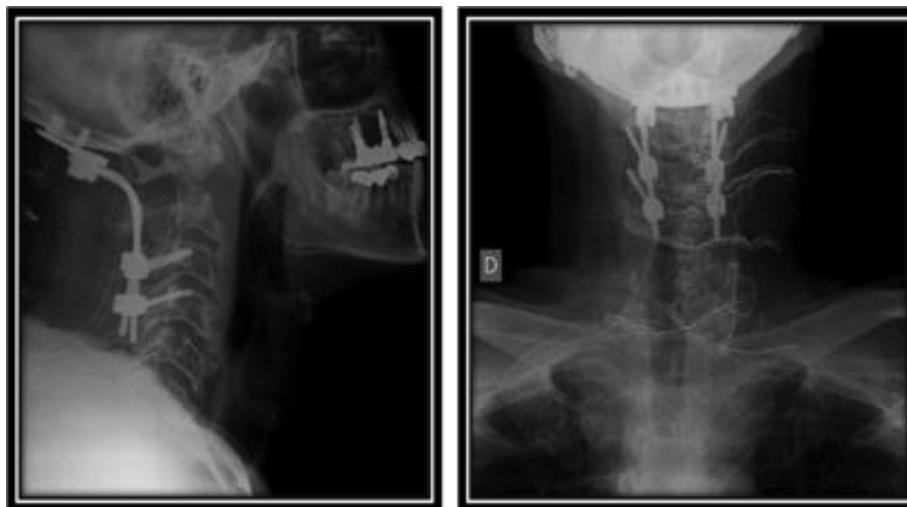


Figura 4. Radiografías postquirúrgicas en proyección lateral (izquierda), y antero posterior (derecha), muestran artrodesis occipito-cervical con placa y tornillos fijados en hueso occipital y C3-C4.

Después de la cirugía, el paciente permaneció hospitalizado con tratamiento antibiótico intravenoso (Daptomicina 600miligramos cada 24 horas, durante 15 días más), con buena evolución de la herida quirúrgica y reactantes de fase aguda levemente elevados. La radiografía de control post quirúrgico fue correcta.

SEGUIMIENTO Y RESULTADOS

Tras la intervención quirúrgica el paciente fue dado de alta a los 15 días, con ortesis cervico-torácica, antibioterapia domiciliaria durante un mes más, controles analíticos semanales y hemocultivos que fueron negativos.

En la revisión a los 3 meses el paciente está completamente recuperado, no manifiesta dolor en cuello, ni síntomas neurológicos, refería solo limitación de la movilidad del cuello, producto de la propia artrodesis, la radiografía de control muestra correcta artrodesis occipito cervical (Figura 5).

El paciente no acude a la revisión de los 6 meses, le contactamos vía telefónica, no refiere síntomas en el cuello, se encuentra hospitalizado por metástasis a pulmón y cerebro del cáncer de colon.

A los 10 meses de la cirugía el paciente fallece por dichas causas.

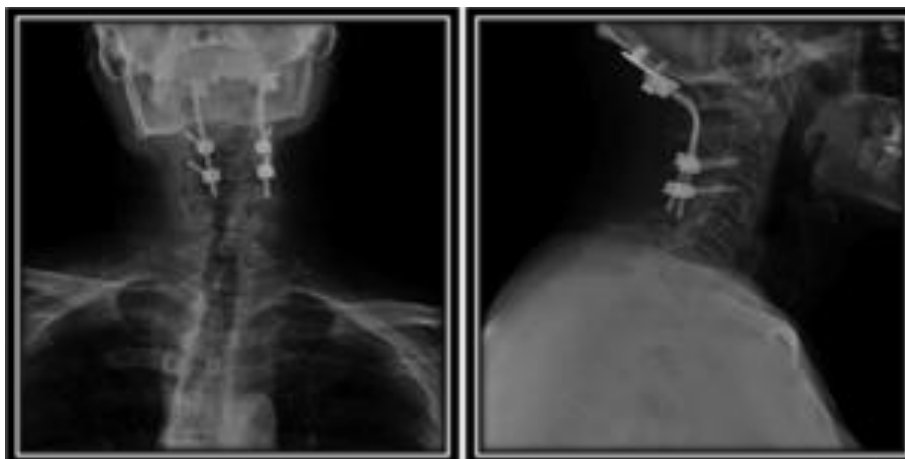

Figura 5. Radiografías del control a los 3 meses en proyección antero posterior (izquierda), y lateral (derecha), muestran artrodesis occipito-cervical con placa y tornillos fijados en hueso occipital y C3-C4.

DISCUSIÓN

Se presenta un caso de osteomielitis hematógena con severa afectación de la articulación atlas-occipital y atlas-axis, esta es una enfermedad rara, que ha ido incrementando su prevalencia recientemente debido a un aumento en la población anciana, y a un mayor número de pacientes inmunocomprometidos, estos dos grupos de pacientes generalmente son más susceptibles a enfermedades infecciosas^{10,12,21}. Desde el punto de vista epidemiológico la osteomielitis vertebral es un caso poco frecuente^{10,12} y en ello radica la dificultad en la búsqueda sistemática de la revisión bibliográfica, así como del establecimiento de tratamientos adecuados apoyados en la medicina basada en la evidencia⁴. El caso presentado muestra a un paciente anciano, diabético, que había recibido tratamiento médico-quirúrgico de una enfermedad oncológica, y que presentó una bacteriemia con punto de partida en vía central.

Las infecciones espinales piógenas son enfermedades poco frecuentes que representan el 2-7% de todas las infecciones esqueléticas^{12,10}. La participación de la columna cervical es inusual en comparación con otros segmentos de la columna vertebral, con sólo el 5-20% de los casos que afectan a los segmentos cervicales^{10,12} y dentro de éstos los que afectan a C2 son muy poco habituales^{10,12}. Los organismos comunes que causan la espondilitis piógena son *Staphylococcus aureus* y *Streptococcus* especies que representan más del 50% de los casos¹⁴, dentro de estos el *Staphylococcus aureus* es el más frecuente^{10,12}.

La osteomielitis cervical está asociada a varios síntomas como fiebre, elevación de reactantes de fase aguda, elevación de glóbulos blancos y dolor en cuello^{16,17,19}. El inicio de los síntomas suele ser insidioso, el dolor de cuello es la queja más común de presentación, con una prevalencia de más del 90% de los casos¹². La fiebre no está normalmente presente y se presenta en menos del 20% de los pacientes¹³. Con menor frecuencia, las complicaciones neurológicas también pueden ser causadas por la infiltración neural directa y daño isquémico a la médula espinal, sólo el 29% de los pacientes que sufren de espondilitis infecciosa presentan afectación neurológica¹³.

Las pruebas de laboratorio se basan en la identificación de reactantes de fase aguda como la velocidad de sedimentación globular y la proteína C reactiva, que son indicadores de laboratorio sensibles de la infección piógena, que son positivos en más de 90% de los pacientes con infecciones espinales^{16,17}. Los glóbulos blancos pueden no elevarse en pacientes con una infección espinal, por lo que no son muy útiles en la elaboración de un diagnóstico de infección de columna, pero si nos pueden proporcionar orientación en cuanto a la respuesta al tratamiento^{10,19}. Los hemocultivos de sangre son positivos en un 25-59%, en los cuales se identifica el microorganismo causante¹².

Como los primeros síntomas de la espondilitis cervical suelen ser inespecíficos, dolor de cuello y fiebre, se debe de tener en cuenta los antecedentes personales y repetir los exámenes clínicos para el diagnóstico de la enfermedad, siendo un diagnóstico difícil y demorado frecuentemente¹¹. Esta dificultad diagnóstica queda documentada en el caso presentado, donde el paciente presentó los síntomas por 2 meses hasta el diagnóstico.

En cuanto a los métodos diagnósticos radiológicos la resonancia magnética es el estándar de oro para la imagen de las infecciones espinales¹⁹. Es particularmente útil en las primeras etapas de la infección cuando otras modalidades de imagen no se evidencia daño (radiografía) o no es específica (medicina nuclear). El patrón de señal característico de la infección espinal aguda en la RM es un aumento de la señal debido a edema de la médula ósea, con disminución de la señal en las secuencias ponderadas en T1 y aumento de la señal en las secuencias ponderadas en T2 con realce de contraste¹⁹. Los

Rayos X y la TC son más útiles para indicar el grado de necrosis ósea, afectación articular y si existe deformación como cifosis¹².

En la mayoría de los casos, la infección se inicia en el cuerpo vertebral anterolateral cerca de la placa terminal, el edema asociado es pronunciado y afecta a gran parte del cuerpo vertebral y del disco intervertebral. Las neoplasias espinales también pueden presentarse con hallazgos ponderadas en T1 y T2 similares en la RM. Sin embargo, la presencia de afectación del espacio del disco servirá como una forma de distinguir las infecciones por neoplasias²⁰.

Varios microorganismos Gram positivos, Gram negativos, anaerobios, y micobacterias han sido descritos como agentes infecciosos vertebrales, siendo el germen más común el *Staphylococcus aureus*^{10,12}. En el caso presentado se sospechó como foco inicial la infección del catéter de vía central, que dio lugar a bacteriemia, con un cultivo de sangre positivo para *Staphylococcus aureus*, y ocho semanas más tarde se confirmó el diagnóstico clínico-radiológico de la lesión.

La diseminación del germen desde un foco séptico hacia la columna vertebral es habitual. La vía de propagación más común es la arterial, la misma arteria segmentaria suministra riego al disco intervertebral, así como la parte inferior de la vértebra superior y la parte superior de la vértebra inferior adyacente. Por lo tanto, la espondilitis piógena implica típicamente la afectación de dos vértebras adyacentes y el disco intervertebral¹². En nuestro estudio la Resonancia Magnética, muestra alteración de la señal en médula ósea de C1 y C2.

La literatura coincide en que en situaciones de osteomielitis en primer lugar hay que controlar la infección con antibioterapia⁸ y cuando se presenta una inestabilidad vertebral se indica una cirugía instrumentada con estabilización de la articulación cervical^{8,10}. En varios estudios se han discutido las opciones de tratamiento quirúrgico y sus vías de acceso, se suele coincidir en un abordaje posterior cuando se planea utilizar implante de material para la fijación^{7,9}.

Nuestro paciente fue tratado en un primer lugar con antibióticos para tratar la infección, posteriormente como el paciente presentaba deformidad e inestabilidad cervical en C1-C2 se decidió establecer un tratamiento quirúrgico

mediante abordaje posterior. La técnica fue la artrodesis occipito-cervical con artrodesis instrumentada desde el hueso occipital a C3-C4, más injerto autólogo de cresta iliaca posterior izquierda.

Se ha demostrado que las osteomielitis a nivel cervical tienen una mayor mortalidad que en otras regiones como en área lumbar o sacra. Se relaciona a una mayor clínica neurológica y de absceso epidural, que se traduce en una mayor compresión medular, inestabilidad y un mayor aumento de la mortalidad que en otras áreas¹⁰.

En el caso presentado, nuestro paciente en el momento del diagnóstico no presentaba síntomas de afectación neurológica, las pruebas de imágenes en TC mostraban severa afectación de la articulación atlas-occipital y atlas-axis, y destrucción ósea del hueso occipital en su porción basilar (Clivus) y ambos cóndilos (Figura 2). En la RM no se apreciaban signos de compresión medular ni extensión intracraneal, si se objetivó aumento de señal de partes blandas prevertebrales sin identificarse colección/absceso organizado (Figura 2).

El tratamiento antibiótico duró dos meses, tras los cuales se consiguió remisión de la fiebre, del dolor de cuello y normalización de los reactantes de fase aguda. Apoyados en la literatura nuestra estrategia de tratamiento una vez estabilizada la infección fue dirigida a realizar un tratamiento quirúrgico con el fin de corregir la inestabilidad occipito cervical residual secuela de la lesión, se intervino mediante abordaje posterior occipito-cervical, exposición de arco posterior de C1 y laminas de C2-C3-C4, así como del occipucio, evidenciando fractura e inestabilidad a nivel de base de C2, se realizó artrodesis occipito-cervical con placa y tornillos fijados en hueso occipital y C3-C4, más injerto autólogo de cresta iliaca posterior izquierda. El paciente fue dado de alta a los 15 días de la intervención, completó seis semanas de tratamiento antibiótico intravenoso, y llevó ortesis cervico torácica por tres meses, con revisiones a los tres meses, y seis meses, con una completa recuperación, funcionalidad del cuello limitada por la artrodesis, la cual muestra fusión correcta en las radiografías de control. Se realizó un contacto telefónico a los seis meses por no acudir a la revisión programada, y a los diez meses de la cirugía el paciente murió por complicación del cáncer de colon.

En conclusión la osteomielitis piogénica de raquis cervical con afectación de la apófisis Odontoides es una enfermedad a tener en cuenta, porque aunque es

poco frecuente actualmente se encuentra en aumento, debido a la mayor esperanza de vida, la inmunosupresión y enfermedades oncológicas. El tratamiento inicial consiste en antibioterapia, si precisa se completará con tratamiento quirúrgico en los casos en los que existe afectación neurológica sugestiva de compresión medular, colección/absceso o inestabilidad con compromiso severo medular.

Como punto a destacar y tener en cuenta en la clínica de esta infección fue el cuadro de presentación de forma inespecífica, con dolor de cuello, fiebre, aumento de reactantes de fase aguda. El equipo médico tuvo que tener en cuenta los antecedentes patológicos de su paciente, para poder llegar a un diagnóstico de sospecha, que después se confirmó con las pruebas complementarias pertinentes. El diagnóstico de sospecha tiene como finalidad establecer un diagnóstico diferencial lo más precoz posible para evitar en la medida de lo posible las complicaciones neurológicas posteriores. Se debe de tener en cuenta que la osteomielitis a nivel cervical tiene un mayor aumento de la mortalidad que en otras áreas.

Como limitaciones podemos destacar se trata de un caso clínico único, poco frecuente, con lo que la disponibilidad de estudios anteriores en la literatura no es muy abundante; sin embargo como puntos a favor de nuestro estudio, el reporte de casos clínicos se consideran en la actualidad una importante herramienta docente con aplicaciones prácticas que contribuyen a la expansión del conocimiento de los profesionales de la salud ¹.

La mayor contribución de los Casos Clínicos es que proveen información que permite generar nuevas hipótesis en el marco del estado actual de conocimiento sobre el fenómeno en cuestión, que surge de la revisión metódica de la literatura; el análisis en profundidad facilita el descubrimiento de relaciones que podrían pasar desapercibidas a simple vista. Posiblemente la utilidad más importante sea que dan la oportunidad de comprender al individuo en su totalidad al considerar su experiencia frente a su problema, lo cual es muy dificultoso de realizar o se pierde de vista en los estudios de grupos⁵.

El reporte de Casos Clínicos es uno de los tipos de estudios de investigación descriptivos que se caracterizan por que explican el comportamiento de una enfermedad o de un evento epidemiológico, describen la historia social de una enfermedad, contribuyen a la clasificación de

enfermedades y plantean bases para la investigación clínica, terapéutica y preventiva³. Se considera que los Casos Clínicos contribuyen a dar forma a una base de conocimiento clínico sobre un fenómeno determinado⁵.

Perspectiva del paciente

El paciente estaba satisfecho por la disminución del dolor cervical incapacitante

Consentimiento informado

Aprobación por el CEIC del Hospital General Universitario de Castellón.

Requisitos para los autores de la presentación de informes de caso

1. Conflictos de intereses

No existe ningún conflicto de intereses.

2. Aprobación por una comisión de ética

Aprobación por el CEIC del Hospital General Universitario de Castellón.

3. Eliminación de información identificativa

Se han eliminado la información identificativa de todos los datos relacionados con el paciente.

³http://www.madrimasd.org/blogs/salud_publica/2008/03/06/86037

BIBLIOGRAFÍA

1. Martínez Martínez, G et al. Revisión metodológica para escribir y publicar casos clínicos: aplicaciones en el ámbito de la nutrición. *Nutrición Hospitalaria*. 2015;32(5):1894-1908.
2. <http://www.equator-network.org/library/spanish-resources-recursos-en-espanol/>
3. Fernández E. Estudios epidemiológicos (STROBE). *Med Clin* 2005;125 Supl 1:43-8.
4. Primo J. Niveles de evidencia y grados de recomendación (I/II). *Enfermedad Inflamatoria Intestinal al día*. 2003. Vol. 2. Nº 2..
5. Converso G. Cómo redactar estudios de casos clínicos. 2003. http://www.institutodeinvestigaciones.org/docs/redactar_casos_clinicos.pdf.
6. http://www.madrimasd.org/blogs/salud_publica/2008/03/06/86037
7. Chen WH, Jiang LS, Dai LY. Surgical treatment of pyogenic vertebral osteomyelitis with spinal instrumentation. *Eur Spine J*. 2007 Sep;16(9):1307-16.
8. Hahn BS, et al. Surgical Treatment in Patients with Cervical Osteomyelitis: Single Institute's Experiences. *Korean J Spine*. 2014 Sep;11(3):162-8.
9. Gorenssek M, et al. Posterior instrumentation, anterior column reconstruction with single posterior approach for treatment of pyogenic osteomyelitis of thoracic and lumbar spine. *Eur Spine J*. 2013 Mar; 22(3): 633–641.
10. Urrutia J, Zamora T, Campos M. Cervical pyogenic spinal infections: are they more severe diseases than infections in other vertebral locations? *Eur Spine J*. 2013 Dec;22(12):2815-20.
11. Miyazaki M, Yoshiiwa T, Tsumura H. Clinical features of cervical pyogenic spondylitis and intraspinal abscess. *J. Spinal Disord Tech*. 2011 Oct;24 (7):E57-61.
12. Cheung WY, Luk KD. Pyogenic spondylitis. *Int Orthop*. 2012 Feb;36(2):397-404.
13. Butler JS al. Non tuberculous Pyogenic Spinal Infection in Adults: A 12-Year Experience From a Tertiary Referral Center. *Spine (Phila Pa 1976)* 31 (23), 2695-2700. 2006 Nov 01.
14. Yee DK, Samartzis D, Wong YW, Luk KD, Cheung KM. Infective spondylitis in Southern Chinese: a descriptive and comparative study of ninety-one cases. *Spine (Phila Pa 1976)*. 2010 Mar 15;35(6):635-41.
15. Jaramillo-de la Torre JJ, Bohinski RJ, Kuntz C 4th. Vertebral osteomyelitis. *Neurosurg Clin N Am*. 2006 Jul;17(3):339-51, vii.

16. Carragee EJ. Pyogenic vertebral osteomyelitis. *J Bone Joint Surg Am.* 1997 Jun;79(6):874-80.
17. Carragee EJ, Kim D, van der Vlugt T, Vittum D. The clinical use of erythrocyte sedimentation rate in pyogenic vertebral osteomyelitis. *Spine (Phila Pa 1976).* 1997 Sep 15;22(18):2089-93.
18. Rosahl SK, Gharabaghi A, Zink P, Samii ML: Monitoring of blood parameters following anterior cervical fusion. *J Neurosurg* 2000; 92: 169-74.
19. An HS, Seldomridge JA. Spinal infections: diagnostic tests and imaging studies. *Clin Orthop Relat Res.* 2006; 444(3):27–33.
20. Modic MT, et al. Vertebral osteomyelitis: assessment using MR. *Radiology.* 1985 Oct;157(1):157-66.
21. Telo Crespo R, et al. Espondilodiscitis infecciosa. *Rev Cubana Ortop Traumatol* 2012; 26(1).
22. Palomino Nicás J. Osteomielitis vertebral. Documento de consenso Sociedad Andaluza de Enfermedades Infecciosas. (2008). Disponible en: <https://studylib.es/doc/7867739>.

ANEXOS

ANEXO 1⁴



PLANTILLA DE INFORME DE CASO PARA LOS AUTORES

Título. Incluir las palabras “informe de caso” en el título. Describir el fenómeno más interesante (p. ej. síntoma, diagnóstico, prueba, intervención).

Palabras clave. Señalar de 2 a 5 palabras que vayan a ayudar a los lectores potenciales a buscar y encontrar este informe de caso.

Resumen. ¿Qué aporta de nuevo el caso? La presentación del caso debe incluir: (1) los principales síntomas del paciente, (2) los principales hallazgos clínicos, (3) los principales diagnósticos e intervenciones, (3) resultados y (4) los principales resultados. Conclusión: ¿Cuáles fueron las principales lecciones que se pudieron aprender del caso?

Introducción. Resumir brevemente los antecedentes del caso haciendo referencia a la literatura médica pertinente.

Información del paciente. Facilitar información demográfica (p. ej. edad, sexo, origen étnico, profesión); principales síntomas del paciente (principales molestias); e historial médico, familiar y psicosocial —que incluya la dieta, el estilo de vida e información genética siempre que sea posible— y detalles sobre enfermedades concomitantes pertinentes, incluyendo intervenciones anteriores y sus resultados.

Hallazgos clínicos. Describir los hallazgos pertinentes de la exploración física (EF).

Calendario. Describir fechas y tiempos importantes en este caso (tabla o figura).

Evaluación diagnóstica. Proporcionar una evaluación de: (1) los métodos diagnósticos (p. ej., EF, analíticas, técnicas de obtención de imágenes, cuestionarios); (2) los problemas para el diagnóstico (p. ej. económicos, lingüísticos/culturales); (3) el razonamiento diagnóstico, incluidos otros posibles diagnósticos tenidos en cuenta, y (4) las características de pronóstico (p. ej., estadios) cuando proceda.

Intervención terapéutica. Describir: (1) el tipo o tipos de intervención (p. ej., farmacológica, quirúrgica, preventiva, autocuidados); (2) la administración de la intervención (p. ej., dosis, concentración, duración); y cualquier cambio en la intervención (con justificación).

⁴<http://data.care-statement.org/wp-content/uploads/2017/05/CaseReportWriting-Spanish-2014.pdf>



Seguimiento y resultados. Resumir el desarrollo de todas las visitas de seguimiento, incluyendo: (1) resultados evaluados por el médico y por el paciente; (2) resultados importantes de la prueba de seguimiento; (3) observancia y tolerabilidad de la intervención (¿cómo se ha evaluado?); y (4) acontecimientos adversos e imprevistos.

Discusión. Describir: (1) los puntos fuertes y las limitaciones de este informe de caso; (2) la literatura médica pertinente; (3) la justificación de las conclusiones (incluidas evaluaciones de causalidad); y (4) las principales lecciones que se pueden aprender del informe de caso.

Perspectiva del paciente. El paciente debe comunicar su perspectiva o experiencia siempre que sea posible.

Consentimiento informado. ¿Dio su consentimiento informado el paciente? Facilítelo si se le solicita.

Requisitos para los autores de la presentación de informes de caso

1. Conflictos de intereses. ¿Existe algún conflicto de intereses?

2. Aprobación por una comisión de ética. ¿Ha dado su aprobación un comité de ética o una junta de revisión institucional? En caso afirmativo, proporcionar la aprobación si se le solicita.

3. Eliminación de información identificativa. ¿Se han eliminado la información identificativa de todos los datos relacionados con el paciente?

ANEXO 2

Tabla 1. Cervical frente a otro segmento infección espinal piógeno.

	PSI cervical (19)	Otros PSI segmento (83)	p valor
Años de edad)	65,2 ± 10,8	63,3 ± 16,9	0,652
Masculino	73,7% (14)	55,4% (46)	0,145
Sitio de la infección			
Cervical	94,7% (18)		
torácica		26,5% (22)	
Lumbar		72,3% (60)	
Múltiple	5,3% (1)	1,2% (1)	
La afectación neurológica en la presentación	68,4% (13)	41,0% (34)	0,03 *
velocidad de sedimentación globular (VSG)> 30	89,5% (17)	77,1% (64)	0,348
Proteína C reactiva (CPR)> 1	89,5% (17)	88,0% (73)	1
de glóbulos blancos (WBC)> 11000	63,2% (12)	50,6% (42)	0,323
identificación del agente etiológico	89,5% (17)	74,7% (62)	0,23
Necesidad de operación	84,2% (16)	46,3% (38)	<0,01 *
Comorbilidades	73,7% (14)	78,3% (65)	0,76
Otra infección no vertebral	68,4% (13)	38,6% (32)	0,02 *
absceso epidural	47,4% (9)	38,6% (32)	0,48
Mortalidad	21,1% (4)	3,6% (3)	0,02 *

Tabla 2. Distribución de niveles

Nivel	Nº de veces involucrados
C1-C2	1
C2-C3	1
C3-C4	2
C4-C5	5
C5-C6	13
C6-C7	7
C7-T1	3

Tabla 3. Microorganismo etiológico identificado

Microorganismo etiológico	n (%)
<i>Staphylococcus aureus</i>	8 (42,1%)
<i>Streptococo</i>	3 (15,8%)
<i>Staphylococcus</i> Coagulasa negativos	3 (15,8%)
<i>Escherichia coli</i>	2 (10,5%)
<i>Pseudomonas</i>	1 (5,3%)
Más de un agente	0
Ningún agente identificado	2 (10,5%)



BIBLIOTECA
REPOSITORI INSTITUCIONAL

Autorització per a la difusió en accés obert del treball de final de grau o de final de màster

Autorización para la difusión en acceso abierto del trabajo de final de grado o de final de máster

A. Treball de final de grau o de final de màster / Trabajo de final de grado o de final de máster

Grau/Màster (denominació oficial) / Grado/Máster (denominación oficial) RESOLUCIÓN DE UN CASO
CÚMICO MÉDICO - QUIRÚRGICO DE UN PACIENTE CON OSTEOEMBLEM BACTERIANO
Autor o autora / Autor o autora CON INESTABILIDAD OCULAR - DNI/DNI: M006436H
ATLO - ARIOXA
Títol / Título IIª TERESA HERNÁNDEZ ORL
GRADO DE MEDICINA

B. Vistiplau del tutor o tutora / Visto bueno del tutor o tutora

Nom i cognoms / Nombre y apellidos
Josual Gomis Costa

- Done el vistiplau per a la difusió en accés obert d'aquest treball des del Repositori UJI. Doy el visto bueno para la difusión en acceso abierto de este trabajo desde el Repositorio UJI.
- No done el vistiplau per a la difusió en accés obert d'aquest treball des del Repositori UJI. No doy el visto bueno para la difusión en acceso abierto de este trabajo desde el Repositorio UJI.
- (Firma / Firma)

C. Vistiplau del supervisor o supervisora / Visto bueno del supervisor o supervisora

Nom i cognoms / Nombre y apellidos
Centre o empresa / Centro o empresa


- Done el vistiplau per a la difusió en accés obert d'aquest treball des del Repositori UJI. Doy el visto bueno para la difusión en acceso abierto de este trabajo en el Repositorio UJI.
- No done el vistiplau per a la difusió en accés obert d'aquest treball des del Repositori UJI. No doy el visto bueno para la difusión en acceso abierto de este trabajo en el Repositorio UJI.
- (Firma / Firma)

D. Autorització i declaració de l'autor o autora / Autorización y declaración del autor o autora

Com a autor o autora del treball indicat / Como autor o autora del trabajo indicado
Declare / Declaro

- | | |
|---|--|
| <p>1. El document indicat és un treball original elaborat per mi i no infringeix els drets d'autoria d'una altra persona o entitat.</p> <p>2. El material amb drets de tercers està clarament identificat i reconegut en el contingut del document lliurat.</p> <p>3. Autoritzo la Universitat Jaume I a conservar més d'una còpia d'aquest document i, sense alterar-ne el contingut, a transformar-lo en altres formats, suports o mitjans per a garantir-ne la seguretat, preservació i accés.</p> <p>4. Aquesta autorització implica que la Universitat Jaume I ha d'identificar clarament el meu nom com a autor o autora o propietari o propietària dels drets d'explotació d'aquest treball i no ha de fer cap alteració del seu contingut diferent de les permeses en aquest document.</p> <p>5. Autoritzo a reproduir, comunicar i distribuir aquest document mundialment en format electrònic amb caràcter no exclusiu en el Repositori UJI sota la llicència Creative Commons:</p> <p><input checked="" type="checkbox"/> CC-BY-SA «Reconeixement-Compartir igual». És permesa la reproducció, la distribució, la comunicació pública, la realització d'obres derivades i l'ús comercial sempre que se'n cite l'autoria i amb la mateixa llicència CC o equivalent.</p> <p><input checked="" type="checkbox"/> CC-BY-NC-SA «Reconeixement-No comercial-Compartir igual». És permesa la reproducció, la distribució, la comunicació pública i la realització d'obres derivades sempre que se'n cite l'autoria i amb la mateixa llicència CC o equivalent, però no és permès fer-ne un ús comercial.</p> <p><input checked="" type="checkbox"/> CC-BY-NC-ND «Reconeixement-No comercial-Sense obres derivades». És permesa la reproducció, la distribució i la comunicació pública sempre que se'n cite l'autoria, però no és permesa la realització d'obres derivades ni el seu ús comercial.</p> <p><input type="checkbox"/> No autoritzo la difusió en accés obert d'aquest treball en el Repositori UJI.</p> | <p>1. El documento indicado es un trabajo original elaborado por mi y no infringe los derechos de autoría de otra persona o entidad.</p> <p>2. El material con derechos de terceros está claramente identificado y reconocido en el contenido del documento entregado.</p> <p>3. Autorizo a la Universitat Jaume I a conservar más de una copia de este documento y, sin alterar su contenido, a transformarlo en otros formatos, soportes o medios para garantizar su seguridad, preservación y acceso.</p> <p>4. Esta autorización implica que la Universitat Jaume I deberá identificar claramente mi nombre como autor o autora o propietario o propietaria de los derechos de explotación de este trabajo y no deberá realizar ninguna alteración de su contenido diferente de las permitidas en este documento.</p> <p>5. Autorizo a reproducir, comunicar y distribuir este documento mundialmente en formato electrónico con carácter no exclusivo en el Repositorio UJI bajo la licencia Creative Commons:</p> <p><input type="checkbox"/> CC-BY-SA «Reconocimiento-Compartir igual». Se permite la reproducción, la distribución, la comunicación pública, la realización de obras derivadas y el uso comercial siempre que se cite la autoría y con la misma licencia CC o equivalente.</p> <p><input type="checkbox"/> CC-BY-NC-SA «Reconocimiento-No comercial-Compartir igual». Se permite la reproducción, la distribución, la comunicación pública y la realización de obras derivadas siempre que se cite la autoría y con la misma licencia CC o equivalente, pero no se permite hacer un uso comercial.</p> <p><input type="checkbox"/> CC-BY-NC-ND «Reconocimiento-No comercial-Sin obras derivadas». Se permite la reproducción, la distribución y la comunicación pública siempre que se cite la autoría, pero no se permite la realización de obras derivadas ni su uso comercial.</p> <p><input type="checkbox"/> No autorizo la difusión en acceso abierto de este trabajo en el Repositorio UJI.</p> |
|---|--|

(Firma / Firma)



CASTELLÓN, 29 de JUNIO de 2017