



UNIVERSITAT
JAUME·I

Jornades de Foment de la
Investigació

**UN CASO DE
SÍNDROME DE
MANO AJENA
FRONTO-CALLOSO**

Autors

Mallol-Sales, R.; Geffner, D.; López, M.; Martínez-Lozano, M.D.
Belloch, V.; Parcet, M.A. y Ávila, C.

RESUMEN

Diferentes estudios teóricos (Feinberg, y cols., 1992; Baynes y cols. 1997; Doody y Jankovic 1992) han mostrado que el síndrome de la mano ajena (Brion y Jedynak 1972) puede tener dos manifestaciones que son: mano ajena con afectación callosa y mano ajena de afectación fronto-callosa. Este estudio presenta el caso de una mujer de 63 años relacionado con este último síndrome. Ingresada por torpeza en miembros inferiores, alteración del habla, hemiparesia derecha y cefalea. Las técnicas de neuroimagen mostraron signos indirectos de infarto en la arteria cerebral anterior izquierda que afectaban al área motora suplementaria y el cuerpo caloso. Las pruebas neuropsicológicas evaluaron funciones de atención, lenguaje, memoria, gnosis, praxias y funciones ejecutivas. Los resultados de las pruebas indicaron déficits en distintas funciones cognitivas superiores entre las que destacaba el síndrome de utilización compulsiva de objetos. Para profundizar en el análisis de este síndrome se planteó un estudio Resonancia Magnética Funcional del que se desprende que el área premotora contralateral es la responsable de los movimientos de la mano ajena.

INTRODUCCIÓN

El síndrome de la mano ajena es una alteración neurológica muy poco frecuente dada la especificidad de la lesión que subyace al síndrome. Della Salla y cols. (1994) recoge un total de 39 pacientes con síndrome de la mano ajena desde 1908 a 1994. A lo largo de los años, este fenómeno ha recibido diferentes nombres como por ejemplo síndrome de la mano ajena (Brion y Jedynak 1972), mano anárquica (Della Salla y cols. 1994), movimientos espontáneos (Goldstein, 1908) o dispraxia Diagnóstica (Akelaitis 1944,1945).

Este fenómeno de la mano ajena fue descrito por primera vez por Goldstein en 1908 (Goldstein, 1908; Goldstein, 1909; Della Salla y cols., 1994). Goldstein describió el caso de una paciente que tras haber sufrido un infarto en el hemisferio derecho manifestó debilidad de la pierna izquierda y un extraño trastorno motor en su brazo izquierdo, ya que sentía que su mano izquierda no le pertenecía. Posteriormente es Akelaitis (1944,1945) quien describe el caso de dos pacientes a los que se les seccionó el cuerpo caloso para controlar la epilepsia. Uno de ellos tras la intervención quirúrgica refirió que su mano izquierda realizaba movimientos involuntarios opuestos a los que su mano derecha deseaba. Este autor llamó a este comportamiento dispraxia diagnóstica.

Los siguientes autores que describieron un fenómeno parecido a los anteriores fueron Brion y Jedynak (1972). En su estudio, explicaron 3 casos en los que un tumor invadía la parte posterior del cuerpo caloso y un cuarto afectado de un angioma paracaloso posterior izquierdo. Todos los pacientes mostraban signos de desconexión callosa, lo que se traducía en que en ausencia de contacto visual los pacientes no reconocían su mano izquierda como propia aunque si admitían que era una mano. Brion y Jedynak llamaron a ese fenómeno Síndrome de la Mano Ajena.

Tras estos casos, se han publicado 37 casos hasta 1992 (ver revisión de Della Sala, 1994) con Síndrome de la Mano Ajena, de los que en 15 la mano ajena era la izquierda, en 12 la derecha, en 3 los síntomas eran bilaterales y en otros 7 simplemente se producía un conflicto intermanual. A la vista de estos datos, Feinberg y cols. (1992) realizan un análisis de los diferentes fenómenos acuñados anteriormente y lo dividen en dos tipos (ver Tabla 1 para diferencias). Por un lado la mano ajena de tipo caloso que se presenta cuando las lesiones se sitúan en la zona del cuerpo caloso, afectando al miembro no dominante (por ejemplo, la mano izquierda si se es diestro), que se activa por la acción de la mano dominante y cuya manifestación clínica más destacable es el conflicto intermanual que

Un caso de síndrome de mano ajena fronto-caloso

consiste en la acción independiente o simultánea del miembro ajeno mientras el otro miembro está llevando a cabo una acción voluntariamente, acompañándose en ocasiones de apraxia izquierda, es decir, la alteración de la actividad gestual, ya sea manipulación real, por imitación o a una orden.

El otro tipo es la mano ajena de tipo fronto-caloso que se presenta cuando la lesión se sitúa en el hemisferio izquierdo y afecta a las siguientes áreas: área motora suplementaria, cingulado anterior, cortex prefrontal medial, y parte del cuerpo caloso anterior. Afecta al miembro dominante (es decir a la mano derecha si se es diestro) y las manifestaciones clínicas son las siguientes: reflejo de *grasping* (agarrar, asir estímulos que no requieren estimulación táctil por el mero hecho de la proximidad), *groping* (buscar con la mano algo a tientas), restricción de la acción por el miembro no dominante que se describe como la tendencia del miembro normal a sujetar o retraer de alguna manera la mano ajena, y finalmente, la utilización compulsiva de objetos es decir, la manipulación y utilización unilateral e involuntaria de objetos familiares sin una finalidad lógica.

Tabla 1. Características de los dos tipos de Mano Ajena. (Feinberg y cols. 1992)

| | TIPO FRONTAL | TIPO CALOSO |
|------------------------------------|----------------------------------|--|
| MANO IMPLICADA | Dominante | No dominante |
| REFLEJO DE GRASPING ASOCIADO | Común | Raro |
| LUGAR DE LA LESIÓN | Medio-frontal izquierdo y caloso | Caloso con frontal bilateral o sin daño frontal |
| FRECUENCIA DE MOVIMIENTOS | Frecuente, compulsivo | Ocasional |
| ESTIMULOS DESENCADENANTES | A estimulación visual o táctil | Activado por la acción de la mano dominante |
| CONFLICTO INTERMANUAL | Ocasional | Frecuente. |
| RESTRICCIÓN DE ACCIONES | Común | Raro |
| APRAXIA DEL MIEMBRO | Ocasional en ambas manos | Comunmente apraxia del miembro implicado (izquierdo) |
| MANIPULACIÓN COMPULSIVA DE OBJETOS | Común | Nunca |

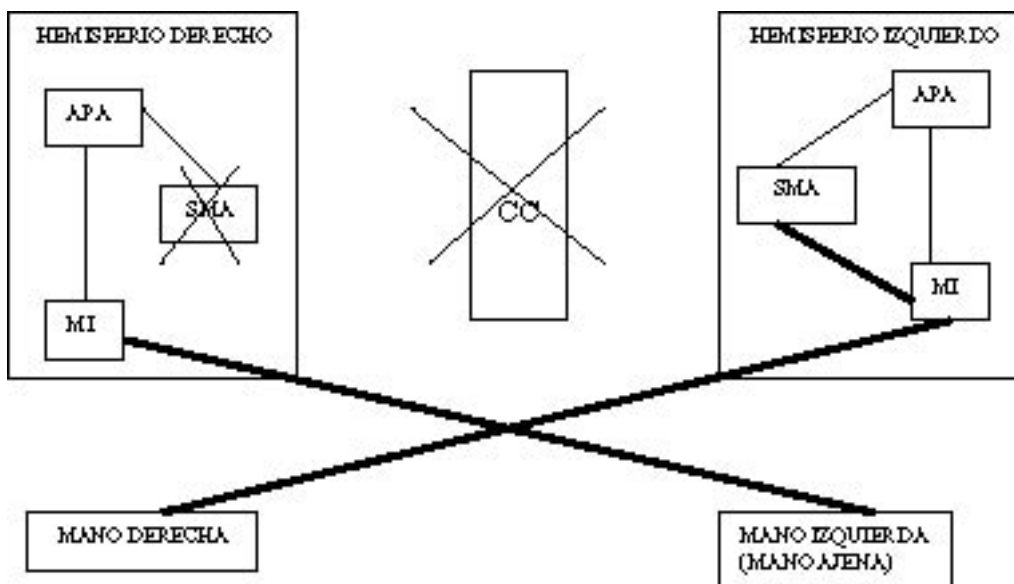
Della Sala y cols. (1994) optan por el término Mano Anárquica, y lo definen como el conjunto de movimientos complejos de un miembro superior, que son inintencionados aunque están muy bien ejecutados y dirigidos a un fin. La razón de esta propuesta es que los pacientes son conscientes del trastorno, reconocen esa parte del cuerpo como propia, pero no pueden inhibir la acción automática de la mano. Estos movimientos tan solo afectan a una mano, e interfieren en las acciones llevadas a cabo por la otra mano.

CORRELATOS ANATÓMICOS CON OTROS ESTUDIOS

La localización anatómica de la lesión en la gran mayoría de los casos de Síndrome de la Mano Ajena, es a nivel del Área Motora Suplementaria (SMA; área 6 de Broadmann) y del Cuerpo Caloso (CC). Diferentes estudios ponen de manifiesto que el SMA juega un papel muy importante en la generación de la acción iniciados internamente o a partir de estímulos. La ablación de esta área en humanos produce acinesia o disminución de los movimientos voluntarios de los miembros contralaterales,

(Penfield, y Jasper, 1954; Laplane y cols. 1977a,b) así como reflejo de grasping (Erickson, 1951; Penfield, Jasper, 1954). Estudios de medición del flujo sanguíneo (Orgogozo y cols., 1979; Roland, y cols., 1980) muestran que hay un incremento exclusivo de flujo sanguíneo en el SMA cuando los sujetos simulan mentalmente el movimiento de sus dedos sin llegar a ejecutarlo. No obstante, cuando lo ejecutan el incremento de flujo sanguíneo se aprecia bilateralmente en el SMA así como en el cortex motor primario contralateral. Estos resultados sugieren que el SMA está dedicada a la organización y almacenaje de las acciones o rutinas motoras (Goldenberg y cols., 1985). El esquema que propone Goldberg para explicarlo (ver Figura 1) se basa en que el SMA proyecta vías al cortex motor primario tanto contralateral como ipsilateralmente. En condiciones normales, cada SMA tiene un papel controlador de los programas motores de los miembros contralaterales inhibiendo, vía CC, la influencia simultánea de la otra SMA en el mismo miembro. Este autor plantea una hipótesis sobre que zonas deben estar lesionadas para que se manifieste el síndrome de la mano ajena, independientemente de que miembro sea el afectado. La lesión debe abarcar al CC y al cortex fronto-mesial contralateral, concretamente al SMA. Así pues, el síndrome de mano ajena es el resultado de un desequilibrio entre la actividad de dos sistemas del cortex premotor, el sistema mesial centrado en el SMA, que dirige los movimientos intencionados dirigidos por un contexto interior y el sistema lateral, centrado en el área premotora arqueada, que es la responsable de los movimientos automáticos en respuesta a un estímulo externo. Normalmente el SMA filtra estas respuestas automáticas inhibiéndolas siempre que contradigan o interfieran con la voluntad de llevar a cabo una acción procedente del contexto interior. Así pues, Goldberg y cols. interpretan la mano ajena como una mano dependiente del contexto (Della Salla, S. y cols., 1994).

Figura 1: Esquema hipótesis de Goldberg. (Della Salla, S. y cols., 1994).



CASO CLÍNICO

HISTORIA NEUROLÓGICA

El caso viene derivado desde la sección de neurología del Hospital General de Castellón con la que el equipo de neuropsicología de la Universitat Jaume I colabora activamente desde 1996. Se trata de una mujer diestra de 63 años de edad, MI, que sufrió un infarto a nivel de la arteria cerebral anterior izquierda. Los primeros síntomas que manifiesta la paciente son torpeza en los MMII, y en mano derecha (que observó al caérsele los objetos de la misma), alteración del habla, hemiparesia derecha, y cefalea. El TAC realizado mostró signos de leucoaraiosis (desmielinización de la sustancia blanca) así como signos indirectos de infarto cerebral en la arteria cerebral anterior izquierda. La paciente era hipertensa, diabética, y obesa.

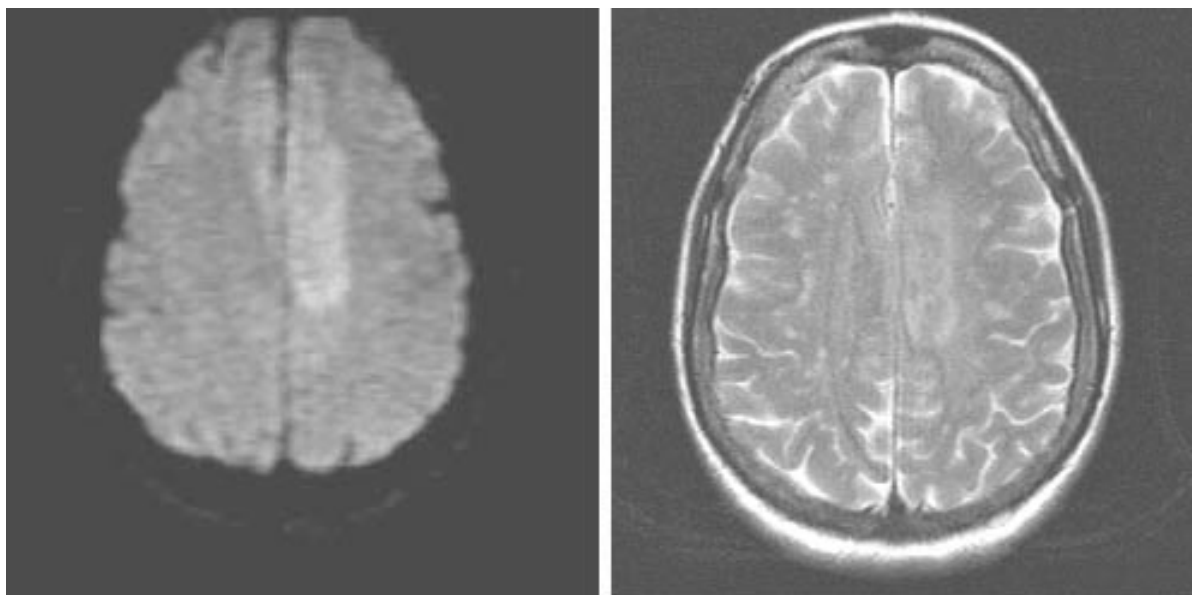
MI reconocía como propias ambas manos aunque manifestaba que su mano derecha estaba agresiva y que necesitaba ayudarse de su otra mano (la izquierda) para que aquella dejase de realizar cualquier acción. Citaba como ejemplo una noche en la que comenzó a rascarse compulsivamente hasta que su compañera de habitación tuvo que sujetarle la mano, llegando a hacerse sangre. En otra ocasión se le dejó a MI un vaso lleno de agua encima de su mesilla, tras estar observándolo por un breve periodo de tiempo, su mano derecha lo cogió y derramó un poco de agua sobre la mesilla, MI necesitó ayudarse de su mano izquierda para que la otra no terminara de derramar toda el agua.

La paciente completó un estudio de Resonancia Magnética estructural, un estudio neuropsicológico, y finalmente, un estudio con Resonancia Magnética funcional (RMf). En todo momento, la paciente estaba orientada y se mostraba cooperativa.

RESONANCIA MAGNÉTICA ESTRUCTURAL.

Se llevó a cabo un estudio estándar de Resonancia Magnética Estructural para localizar anatómicamente la lesión de MI. Las imágenes potencias en T2 y las imágenes en difusión (Figura 2) revelaron una lesión localizada en el cortex frontal izquierdo a nivel de cortex premotor y prefrotal, afectando al cuerpo calloso. La lesión se parece a la que típicamente produce el Síndrome de Mano Ajena Frontal.

Figura 2. Resultados de la Resonancia Magnética estructural en la Difusión ypotenciadas en T2.



ESTUDIO NEUROPSICOLÓGICO

La batería de evaluación neuropsicológica diseñada pretendía evaluar las funciones de atención, memoria, lenguaje, praxias, gnosias, funciones ejecutivas y desconexión callosa. Los test utilizados y los resultados obtenidos aparecen en la Tabla 2. Las pruebas que se han pasado son una adaptación de *The Mental Status Examination in Neurology* (Strub y Black 2000), *Valoración Cognitiva* (Hodges 1996), de Poppelreuter, de la *Escala de Inteligencia para adultos-III* de Wechsler (Wechsler 1999), Neuropsicología (Peña-Casanova y Barraquer, 1983) y de Baynes y cols. (Baynes y cols. 1997).

Tabla 2. Resultados de la exploración Neuropsicológica.

| FUNCIÓN EVALUADA | TEST NEUROPSICOLÓGICOS | PUNTUACIÓN OBTENIDA |
|----------------------|--|---|
| ATENCIÓN | -atención sostenida (Test de la A) (Strub y Black, 2000) -atención como concentración (Contar hacia atrás) (Strub y Black, 2000) | -1/18. -Alterada |
| MEMORIA | -memoria inmediata (subtest dígitos WAIS-III) -memoria de fijación verbal (recuerdo de 4 palabras a los 10 min.) (Strub y Black, 2000) | -Pd: 5, Pe: 3. Alterado. -3/4 necesita ayuda semántica. |
| LENGUAJE | -Denominación. (Strub y Black, 2000) -Comprensión. (Strub y Black, 2000) -lenguaje espontáneo. | -19/19 -5/5 -Reducido. |
| PRAXIS | -Grafomotora. -Ideomotora mano derecha. (Hodges, 1996) -Ideomotora mano izquierda. (Hodges, 1996) -Simbólica mano derecha. (Hodges, 1996) -Simbólica mano izquierda. (Hodges, 1996) -No simbólica ambas manos. (Peña-Casanova y Barraquer, 1983) | -No valorable -5/5 -3/5 -5/5 -0/5 -3/4 |
| GNOSIAS | -Identificación figuras superpuestas (Test Poppelreuter). -Reconocimiento táctil de objetos mano derecha.* (Baynes y cols. 1997) -Reconocimiento táctil de objetos mano izquierda. (Baynes y cols. 1997) -Agnosia digital mano derecha.** (Baynes y cols. 1997) -Agnosia digital mano izquierda. (Baynes y cols. 1997) | -7/10 -8/8 -6/8 -Alterado -Normal. |
| FUNCIONES EJECUTIVAS | -fluencia verbal con consigna fonética (A). (Strub y Black, 2000) | -2 |
| DESCONEXIÓN CALLOSA | -Escucha dicótica. | -Aciertos OD: 8 -Aciertos OI: 45 -Índice de lateralidad 70% |

* Aparece el síndrome de utilización compulsiva de objetos.

**Aparece el reflejo de grasping

Comentario de los resultados de la evaluación Neuropsicológica

La evaluación neuropsicológica general mostró que la paciente estaba orientada en tiempo, persona y lugar, y que presentaba alteración de las funciones de atención, función evaluada mediante el Test de la “A” que mide atención sostenida, y la atención como concentración evaluada mediante la capacidad de contar del número 20 hasta el 1 hacia atrás.

Asimismo, se evaluaron las diferentes funciones de memoria, la memoria inmediata mediante el subtest de Dígitos de WAIS-III, obteniendo una puntuación directa de 5, y una puntuación escalar de 3, que se considera alterado. La memoria de fijación verbal fue evaluada mediante el recuerdo diferido, a los 10 minutos, de cuatro palabras, la paciente necesitó de la ayuda de la clave semántica para poder recordar finalmente 3 palabras de 4. De la función de lenguaje se evaluó la denominación de objetos cotidianos obteniendo una puntuación de 19/19, la comprensión de órdenes sencillas cuya ejecución fue de 5/5, y el lenguaje espontáneo manteniendo una conversación con la paciente donde pudo apreciarse que el lenguaje era reducido.

Respecto a las funciones práxicas, la praxis grafomotora no pudo ser evaluada por la presencia de la conducta de utilización compulsiva de objetos, ya que esto impedía que la paciente pudiese ejecutar correctamente la tarea. Por lo que se refiere a la praxis ideomotora se observó una ejecución correcta, 5/5 con la mano derecha y ligeramente alterada 3/5 con la mano izquierda. La ejecución de la praxis simbólica con la mano derecha fue de 5/5 y con la izquierda de 0/5, es decir alterada. Finalmente, las praxis no simbólicas estaban ligeramente alteradas, siendo la ejecución de 3/4.

Las funciones gnósicas fueron evaluadas mediante la identificación de figuras superpuestas del Poppelreuter, siendo la ejecución de 7/10, el reconocimiento táctil de objetos con la mano derecha fue correcto, 8/8 y con la mano izquierda 6/8, asimismo se observó agnosia digital en la mano derecha estando preservada en la mano izquierda.

Las funciones ejecutivas fueron evaluadas mediante la fluencia fonética usando la letra “A”, siendo la ejecución de 2 palabras en 1 minuto.

Para evaluar la desconexión callosa se usó como prueba específica la escucha dicótica observándose 8 aciertos con el oído derecho, 45 con el izquierdo, y siendo el índice de lateralidad de un 70%. Otras pruebas que también demuestran la desconexión callosa son el reconocimiento táctil de objetos, la agnosia digital, y las praxias simbólicas e ideomotoras que ya han sido comentadas con anterioridad.

Durante la exploración neuropsicológica pudo observarse que cuando se pasaban las pruebas de agnosia digital aparecía el reflejo de *grasping* y de *groping*, ya que la paciente intentaba buscar y agarrar la mano del evaluador, asimismo pudo apreciarse como aparecía el síndrome de utilización compulsiva de objetos cuando se le proporcionaba a la paciente los diferentes objetos para que fuesen reconocidos táctilmente, algunos de estos objetos eran un peine, unas gafas, una botella, y un anillo. Tras reconocer táctilmente de que objeto se trataba, la paciente sin recibir ninguna orden comenzaba a darle uso a los diferentes objetos, como por ejemplo comenzar a peinarse compulsivamente, necesitando ayuda de la otra mano, la izquierda, para dejar de realizar la acción.

Tras el análisis de los resultados de la exploración neuropsicológica, podemos concluir que nos encontramos frente a un caso de mano ajena de tipo fronto-callosa, ya que el miembro afectado es la mano dominante (la derecha), se manifiesta el reflejo de *grasping* y el de *groping*, así como la restricción de la acción por el miembro no dominante y la manipulación compulsiva de objetos. Además, se observan otros síntomas previamente descritos en este síndrome como la apraxia de la mano izquierda y la desconexión callosa evidenciada por la audición dicótica.

ESTUDIO DE RESONANCIA MAGNETICA FUNCIONAL (RMf)

El objetivo del estudio con RMf era determinar qué áreas cerebrales eran las que estaban activas cuando se producía la utilización compulsiva de objetos y el movimiento involuntario en espejo de la mano derecha. Por razones metodológicas era imposible replicar las pruebas en las que se evidenciaba el síndrome de utilización cuando la paciente era evaluada con la RMf, por lo que se diseñó una tarea paralela.

Procedimiento

Durante la exploración pudo apreciarse que cuando se le pedía a la paciente que realizase movimientos con la mano izquierda, de una forma involuntaria también se movía la mano derecha, este hecho fue el que nos dio la idea para diseñar nuestra tarea de trabajo.

Equipo

Para realizar el estudio, utilizamos un equipo de Resonancia Magnética de Alto Campo (equipo General Electric CV 1'5 Teslas) disponible en virtud del convenio de investigación entre la empresa ERESA y la Universidad Jaume I que sirve tanto para realizar estudios morfológicos convencionales como estudios funcionales. El escáner estaba equipado con una bobina volumétrica de cabeza de 28 cm. de diámetro y en cuadratura transmisión-recepción con sistema óptico anti-claustrofobia. Para evitar movimientos involuntarios de la cabeza, la sujetamos a través de la frente con cojinetes de espuma. Inicialmente obtuvimos una imagen estructural para poder posteriormente localizar neuroanatómicamente las diversas áreas cerebrales con activación funcional. Se utilizará la secuencia SPGR de adquisición sagital de alta resolución. Para el registro de la actividad funcional, se obtendrán 12 cortes coronales paralelos de 5 mm. de espesor que recojan las zonas fronto-estriatales de interés utilizando una secuencia de pulso ecoplanar (TE=60 mseg; TR=3000 mseg.; FOV=24 cm; matriz 64 x 64 pixels; Flip=90).

Diseño de las Tareas

El estudio de neuroimagen funcional se basaba en tres tareas diferentes llevadas a cabo durante 20 segundos, y repetidas 6 veces cada una. Se le ofrecieron a la paciente dos pequeñas esponjas para que pudiera apretarlas.

Las instrucciones eran las siguientes:

Tarea A. Mover la mano derecha: realizar movimientos voluntarios de presión de la esponja con la mano derecha, durante 20 segundos, y no realizar ningún movimiento con la mano izquierda. Los estudios previos nos mostraron que MI podía realizar esta tarea correctamente.

Tarea B. Mover la mano izquierda: realizar movimientos voluntarios de presión de la esponja con la mano izquierda y no realizar ningún movimiento con la mano derecha durante un tiempo de 20 segundos. Los estudios previos nos mostraron que MI movía ambas manos en espejo cuando se le daba esta orden.

Tarea C. Mover las dos manos: realizar movimientos voluntarios de presión de la esponja con ambas manos durante 20 segundos. Los estudios previos nos mostraron que MI podía realizar esta tarea correctamente.

Para asegurarse de que la ejecución era correcta, un experimentador se introdujo en el interior del escáner y le tocaba la mano derecha, la izquierda o ambas en función de si tenía que ejecutar la Tarea A, la B o la C, respectivamente. Previamente a la exploración se llevó a cabo una extensa práctica de las tareas a realizar.

de neuroimagen estructural muestra una afectación del SMA y del cuerpo calloso compatible con esta sintomatología (Della Sala y cols., 1994).

Por su parte, el estudio de RMf nos ha servido para mostrar el papel del SMA en el control de la conducta motora, así como los mecanismos subyacentes a los síntomas del Síndrome de Mano Ajena. El movimiento de la mano izquierda en MI producía movimientos en espejo en la mano derecha. El estudio de RMf nos revela que la hiperactivación del área premotora lateral (o arcuada en terminología de Goldberg) sería la responsable de esa conducta. De esta manera, la emisión de una orden de movimiento en la mano no dominante parece activar la misma orden en la mano dominante, y esa orden no sería inhibida por el SMA. Un mecanismo similar sería el responsable de los reflejos de grasping y groping, y de la conducta de utilización, con la diferencia de que en este caso no sería una orden interna, sino un estímulo externo el que generaría la conducta de la mano ajena, que normalmente es inhibida por el SMA, pero que en pacientes con Síndrome de Mano Ajena no se produce. Los resultados de la RMf parecen apoyar el modelo de Goldberg explicado en la Figura 1.

REFERENCIAS BIBLIOGRÁFICAS

- AKELAITIS A. J. (1944-1945) Studies on the corpus callosum. IV. Diagnostic dyspraxis in epileptics following partial and complete section of the corpus callosum. *American Journal of Psychiatry*, 101:594-599.
- BAYNES, K.; TRAMO, M. J.; REEVES, A. G. Y GAZZANIGA, M. S. (1997). Isolation of a right hemisphere cognitive system in a patient with anarchic (alien) hand sign. *Neuropsychologia*, 35 (8): 1159-1173.
- BRION, S.; JEDYNAK, C.P. (1972) Troubles du transfert interhémisphérique. Le signe de la main étrangère. *Revue Neurologique* 126:257-266.
- DELLA SALA, S.; MARCHETTI, C.; SPINLER, H. (1994) The Anarchic hand: a fronto-mesial sign. In *Handbook of Neuropsychology*, Vol.9; 233-255.
- DOODY, R. S. Y JANKOVIC, J. (1992). The alien hand and related signs. *J. Neurol Neurosurg Psychiatry*, 55: 806-810.
- ERICKSON, T.C.; WOOLSEY, C.N. (1951). Observations of the supplementary motor area of man. *Trans. Am. Neuro. Assoc.*: 76; 50-52.
- FEINBERG, T. E.; SCHINDLER, R. J.; FLANAGAN, N. G. Y HABER, L. D. (1992). Two alien hand syndromes. *Neurology*, 42: 19-24.
- GOLDENBERG, G.; WINNER, A.; HOLZNER, F.; WESSELY, P. (1985). Apraxia of the left limb in a case of callosal disconnection: the contribution of medial frontal lobe damage. *Cortex*: 21 135-148.
- GOLDSTEIN K. (1908) Zur Lehre der motorischen Apraxie. *J für Psychologie und Neurologie* 11: 169-187.
- GOLDSTEIN K. (1909) Der makroskopische Hirnbefund in meinem Falle von linksseitiger motorischen Apraxie. *Neurol Centralbl*; 28:898-906.
- HODGES, J. R. (1996). *Valoración Cognitiva*. Barcelona. Prous Science.
- JUNQUÉ, C.; BARROSO, J. (1995) *Neuropsicología*. Madrid. Síntesis.
- LAPLANE, D.J.; TALAIRACH, J.; MEININGER, V.; BANCAUD, J.; BOUCHEREINE, A. (1977a). Motor consequences of motor area ablations in man. *J. Neurol. Sci.*: 31; 29-49.

- LAPLANE, D.J.; TALAIRACH, J.; MEININGER, V.; BANCAUD, J.; ORGOGOZO, J.M. (1977b) Clinical consequences of corticectomies involving the supplementary motor area in man. *J. Neurol. Sci.*: 34; 310-314.
- ORGOGOZO, JM.; LARSEN, B.; ROLAND, PE.; LASSEN, NA. (1979). Activation de l'aire motrice supplémentaire au cours des mouvements volontaires chez l'homme: étude par le débit sanguin cérébral focal. *Rev. Neurol.*: 135; 705-717.
- PENFIELD, W. Y JASPER, H. (1954). *Epilepsy and the Functional Anatomy of the Human Brain*. Boston, MA: Little, Brown.
- PEÑA-CASANOVA, J. Y BARRAQUER, LL. (1983). *Neuropsicología*. Barcelona. Ediciones Toray.
- ROLAND, PE.; LARSEN, B.; LASSEN, NA.; SKINHOJ, E. (1980). Supplementary motor area and other cortical areas in organization of voluntary movements in man. *J. Neurophysiol.*: 43; 118-136.
- STRUB, R.; BLACK, F. (2000) *The mental status examination in neurology*. Philadelphia. F.A Davis Company
- WECHSLER, D. (1999). *WAIS-III. Escala de Inteligencia para adultos-III*. Madrid. TEA Ediciones.